FACULTÉ DE MÉDECINE DE PARIS

Année 1896 — N° —

THÈSE

POUR

LE DOCTORAT EN MEDECINE

Présentée et soutenue le jeudi 9 juillet 1896 à 1 heure

PAR

Daniel VINCENT-GEORGES

Né à l'Ile Maurice, le 17 Novembre 1869

ÉTUDE

SUR LE

CANCER PRIMITIF DE L'AMPOULE DE VATER

Président : M. CORNIL, *professeur.*

Juges MM. LE DENTU, *professeur.*
CHANTEMESSE et ALBARRAN, *agrégés.*

PARIS
GEORGES CARRÉ, ÉDITEUR
3, RUE RACINE, 3

1896

LIBRAIRIE
UES LECHEVALIER
e Racine, PARIS VI.

FACULTÉ DE MÉDECINE DE PARIS

Année 1896 — N° —

THÈSE

POUR

LE DOCTORAT EN MEDECINE

Présentée et soutenue le jeudi 9 juillet 1896 à 1 heure

PAR

Daniel VINCENT-GEORGES

Né à l'Ile Maurice, le 17 Novembre 1869

ÉTUDE

SUR LE

CANCER PRIMITIF DE L'AMPOULE DE VATER

Président : M. CORNIL, *professeur.*

Juges MM. LE DENTU, *professeur.*
CHANTEMESSE et ALBARRAN, *agrégés.*

PARIS
GEORGES CARRÉ, ÉDITEUR
3, RUE RACINE, 3

1896

FACULTÉ DE MÉDECINE DE PARIS

Doyen	M. BROUARDEL.
Professeurs	MM.
Anatomie	FARABEUF.
Physiologie	CH. RICHET.
Physique médicale	GARIEL.
Chimie organique et chimie minérale	GAUTIER.
Histoire naturelle médicale	N.
Pathologie et thérapeutique générales	BOUCHARD.
Pathologie médicale	DIEULAFOY. DEBOVE.
Pathologie chirurgicale	LANNELONGUE.
Anatomie pathologique	CORNIL.
Histologie	MATHIAS DUVAL.
Opérations et appareils	TERRIER.
Pharmacologie	POUCHET.
Thérapeutique et matière médicale	LANDOUZY.
Hygiène	PROUST.
Médecine légale	BROUARDEL.
Histoire de la médecine et de la chirurgie	LABOULBÈNE.
Pathologie comparée et expérimentale	STRAUS.
Clinique médicale	N. POTAIN. JACCOUD. HAYEM.
Clinique des maladies des enfants	GRANCHER.
Clinique des maladies syphilitiques	FOURNIER.
Clinique de pathologie mentale et des maladies de l'encéphale	JOFFROY.
Clinique des maladies nerveuses	RAYMOND.
Clinique chirurgicale	BERGER. DUPLAY. LE DENTU. TILLAUX.
Clinique ophtalmologique	PANAS.
Clinique des voies urinaires	GUYON.
Clinique d'accouchements	TARNIER. PINARD.

Professeur honoraire.

M. PAJOT

Agrégés en exercice.

MM.	MM.	MM.	MM.
ACHARD.	GAUCHER.	MARFAN.	ROGER.
ALBARRAN.	GILBERT.	MARIE.	SEBILEAU.
ANDRE.	GILLES DE LA TOURETTE.	MENETRIER.	THIERY.
BAR.	GLEY.	NELATON.	THOINOT.
BONNAIRE.	HARTMANN.	NETTER.	TUFFIER.
BROCA.	HEIM.	POIRIER, chef des travaux anatomiques.	VARNIER.
CHANTEMESSE.	LEJARS.	RETTERER.	WALTHER.
CHARRIN.	LETULLE.	RICARD.	WEISS.
CHASSEVANT.			WIDAL.
DELBET.			WURTZ.

Secrétaire de la Faculté : M. Ch. PUPIN

Par délibération en date du 9 décembre 1798, l'Ecole a arrêté que les opinions émises dans les dissertations qui lui seront présentées doivent être considérées comme propres à leurs auteurs et qu'elle n'entend leur donner aucune approbation ni improbation

A MON ONCLE

M. J. VINCENT-GEORGES

Faible témoignage de ma profonde reconnaissance

A CEUX QUE J'AIME

A MON PRÉSIDENT DE THÈSE

M LE PROFESSEUR CORNIL

MEMBRE DE L'ACADÉMIE DE MÉDECINE

CHEVALIER DE LA LÉGION D'HONNEUR

A MES MAITRES

INTRODUCTION

Nous devons à l'extrême obligeance de M. Hanot la communication d'une intéressante observation de cancer primitif de l'ampoule de Vater. Bien que le nombre des observations soit peu considérable, quelques faits nouveaux sont venus s'ajouter à ceux déjà relatés par Busson. Un symptôme intéressant, les rémissions de l'ictère, a été mis en lumière. C'est ce qui nous a engagé à prendre cette localisation du cancer pour le sujet de notre thèse.

Il est possible que quelques observations nous aient échappé. Le nombre des publications médicales est si considérable aujourd'hui qu'on ne peut se flatter de les connaître toutes. On nous pardonnera ces omissions involontaires.

On s'étonnera peut être aussi de ne pas voir figurer dans notre travail certaines observations connues. Cela tient à ce que nous avons systématiquement écarté, parmi les faits récents, tout ce qui ne se rapporte pas strictement au cancer primitif de l'ampoule de Vater. C'est pourquoi nous n'avons pu mettre à profit la plupart des faits publiés sous le titre de cancer du duodénum, des voies biliaires, etc.

Avant d'entrer en matière, il est de notre devoir, tâche bien douce, de remercier tous ceux qui nous ont guidés et instruits pendant le cours de nos études médicales.

Nous remercions tout particulièrement M. Hanot, à qui nous devons les matériaux les plus intéressants de ce travail. Nous garderons toujours le meilleur souvenir des longues matinées passées au lit du malade avec notre excellent maître et nous tâcherons de faire bénéficier nos patients de ses leçons, aussi savantes que pratiques, et de sa longue expérience.

Nous n'oublions pas non plus l'accueil bienveillant de M. Rendu et le précieux document qu'il a eu l'obligeance de nous communiquer. Nous lui adressons tous nos remerciements.

Nous témoignons nos sentiments de reconnaissanee à MM. les professeurs Duplay, Tillaux, Pinard, Dieulafoy, Landouzy, pour les savantes leçons et l'enseignement dont ils nous ont fait profiter.

Nous prions nos maîtres : MM. Quénu, Monod, Albert Robin, J. Simon, Bar, d'agréer l'expression de toute notre gratitude.

Nous devons à la bienveillance de M. Ray. Durand-Fardel les quatre derniers dessins de notre travail, qu'il nous soit permis de l'en remercier ici.

Enfin nous remercions sincèrement M. le professeur Cornil du grand honneur qu'il nous a fait, en acceptant la présidence de cette thèse.

HISTORIQUE

Sans être absolument inconnu, sans même constituer peut-être une véritable rareté, le cancer primitif de l'ampoule de Vater n'a donné lieu à aucun travail d'ensemble jusqu'à ces dernières années. Les quelques observateurs qui n'avaient rencontré l'ont décrit avec le cancer primitif du duodénum.

La première monographie est due au docteur Busson, qui publia en 1890 une thèse appuyée sur onze observations relatées par différents auteurs, de 1840 à 1890, savoir : 1° en 1840, un fait de Durand-Fardel, 2° en 1846, une observation de Stokes ; 3° en 1859, une de Féréol ; 4° et 5° en 1868 deux cas de Merkel et un de Lambl. Malheureusement Busson ne reproduit pas ce dernier, qui eût porté le nombre de ses documents à douze, et l'indication bibliographique trop incomplète ne nous a pas permis de le retrouver ; 6° un cas de Frerichs ; 7° en 1875, l'observation d'Avezou ; 8° un cas de Coupland ; 9° en 1987, le fait de Martha ; 10° et 11° en 1889 ceux de Morax et de Pilliet.

Parmi ces faits il en est au moins un suspect ; celui de Martha, qui nous paraît être bien plutôt un cancer du duodénum avec envahissement secondaire du pancréas et de l'ampoule.

Nous avons été assez heureux pour retrouver quelques cas qui avaient échappé à Busson, bien qu'il eût connaissance du travail de Whittier de Boston où ils se trouvent. Le premier qui date de 1835, provient du docteur Mac-Neal ; le second est du au docteur A. T. Mason de Boston ; un troisième a été publié en 1873 par Coupland. Un quatrième a été reproduit par Pic de Lyon, dans la Revue de médecine 1895.

A ces observations de l'auteur américain, nous pouvons en ajouter une des docteurs Coats et Finlayson, très incomplète malheureusement au point de vue clinique, publiée en 1892 ; une autre de M. Courmont de Lyon (1893-94) ; les deux cas très importants présentés cette année le premier au Congrès de Tunis par M. Hanot, le second à la Société médicale des hôpitaux par M. Rendu. Enfin la non moins intéressante observation de M. Ray-Durand-Fardel, publiée dans la Presse médicale du 17 juin dernier.

Il y a donc, à l'heure actuelle au moins vingt faits publiés sous le nom de cancer primitif de l'ampoule de Vater. Mais la lecture attentive de ces observations le manque de détail précis dans beaucoup d'entre elles. permettent de se demander, si tous ces cas se rapportent bien au cancer primitif de l'ampoule.

Ceux qui présentent bien nettement les caractères anatomiques rencontrés chez les malades de Messieurs Hanot, Rendu et Ray. Durand-Fardel, sont très peu nombreux et une critique attentive conduirait à réduire à quatre ou cinq les documents sur lesquels reposent l'histoire de la tumeur. Mais il ne nous paraît cependant pas téméraire d'essayer à l'aide de ces documents, la description clinique et anatomique de l'affection qui nous occupe, et de chercher à en déterminer la vraie nature.

Nous exposerons successivement l'anatomie pathologique, dont l'importance nous semble ici prépondérante, l'étiologie, la symptomatologie, la marche et la terminaison les complications, le diagnostic, le traitement, nous terminerons par nos conclusions et l'exposé des documents, en nous bornant à ceux qui n'ont pas encore été utilisés dans les travaux français.

ANATOMIE PATHOLOGIQUE

Anatomie Macroscopique.

Le cancer de l'ampoule de Vater — il est bien entendu que nous ne parlons ici que du cancer primitif — se présente sous l'aspect d'une masse de volume variable, noix, noisette, noyau de cerise, ou même moins. La forme de cette tumeur n'est pas toujours la même. Dans certains cas, on a affaire à une véritable plaque, limitée par un bord nettement arrêté ; ailleurs on se trouve en présence d'une nodosité plus ou moins arrondie.

Elle siège manifestement dans l'ampoule et ne doit pas être confondue avec les cancers duodénaux juxta-ampullaires, qui sont nettement des tumeurs à point de départ intestinal. Son point de départ est-il la terminaison intra-pariétale du cholèdoque ou de l'ampoule de Vater ? Elle ne dépasse pour ainsi dire pas les limites de l'ampoule.

La coloration de cette masse paraît être le plus souvent d'un blanc plus ou moins rosé : sa consistance est parfois molle, mais on peut aussi rencontrer des tumeurs dures, comme ligneuses. Sa surface est hérissée de villosités qui lui donnent un aspect tomenteux.

Tantôt cette masse comble complètement l'ampoule de Vater, tantôt au contraire celle-ci semble agrandie

et rigide et reste reconnaissable. La tumeur a du reste une tendance à l'ulcération et au ramollissement qui rendent très difficile l'appréciation du plus ou moins de perméabilité des canaux débouchant dans l'ampoule. Au dessus de la tumeur, le duodénum s'est montré dilaté dans quelques cas. Le degré de cet élargissement dépend de la grosseur de la masse et de l'obstacle qu'elle apporte au passage des matières ; mais il est certainement moindre que dans le cancer annulaire du duodénum, qui peut, lui, obstruer totalement la lumière de l'intestin.

Mais si la dilatation du duodénum n'est pas constante, celle du canal cholédoque et la rétro-dilatation des voies biliaires d'excrétion ne paraissent jamais faire défaut. C'est surtout sur le cholédoque, le canal cystique et la vésicule biliaire, que porte cette dilatation. Ce canal cholédoque est d'ordinaire dilaté jusqu'à son embouchure, et là se retrécit brusquement, il peut acquérir le volume du doigt et plus, *il n'en est pas toujours de même du canal pancréatique qui semble souvent respecté.*

La vésicule acquiert par le même mécanisme, une dimension souvent considérable ; on l'a vu atteindre le volume d'une grosse orange.

Les voies biliaires intra-hépatiques sont parfois dilatées, mais non toujours. Daus une observation il existait des abcès angiocholitiques.

La foie lui-même est ordinairement gros, et offre les lésions habituelles de la rétention biliaire : teinte vert d'olive, parenchyme contenant des cavités ampullaires appartenant aux voies biliaires, ces dernières inconstantes comme nous le disions plus haut. En dehors des ganglions lymphatiques du voisinage, il y a peu d'envahissement. Aucune observation

ne mentionne la généralisation à distance. Le fait de Courmont se rapporte à un cancer double, et on a deux noyaux dépendant l'un de l'autre. Exceptionnellement le méoplasme se propage au foie (un cas) plus exceptionnellement encore à la tête du pancréas (un cas douteux), et c'est un fait curieux, en raison des rapports étroits, anatomiques et fonctionnels, de l'ampoule et du pancréas ; mais presque toutes les observations *insistent sur l'absence d'adhérences pathologiques pancréatico-duodénales.*

L'estomac n'est que très rarement dilaté, c'est un fait important sur lequel nous insistons, car il a une très grande valeur, au point de vue de l'interprétation des accidents et de la nosographie.

Disons pour en finir avec les résultats grossiers des autopsies que les autres organes de l'économie peuvent être très diversement affectés. On peut n'y trouver que de l'imprégation biliaire. Mais les œdèmes et les congestions pulmonaires, les pleurésies, la myocardite, les dégénérescences diverses des reins, les péritonites ont été plusieurs fois signalés, et semblent dans beaucoup de cas n'avoir été que des coïncidences ou des complications dues à l'infection des voies biliaires.

Anatomie Microscopique.

Le cancer primitif de l'ampoule de Vater est un épithélioma. Mais ce n'est là une définition précise. Tous les cancers, d'après les idées actuelles, sont des épithéliomas ; et pour celui qui nous occupe, les auteurs sont loin d'être d'accord sur la place qu'il convient de lui assigner.

Uue intéressante communication de M. Pilliet à la Société de Biologie peut fournir une base de discussion, cet histologiste a en effet, montré que l'ampoule ne constitue pas une cavité unique, mais une sorte de niche cloisonnée incomplètement par des villosités très hautes, revêtues d'épithélium prismatique et séparées par des acini glandulaire dont les conduits excréteurs sont revêtus des mêmes cellules, tandis que le fond est tapissé de cellules cubiques. M. Pilliet en conclut que l'épithélium primitif de l'ampoule est plutôt un épithélioma glandulaire.

D'autre part, dans une communication au congrès de l'Association française (février 1896) communication provoquée par celle de M. Hanot, M. Bard déclare que pour lui cet épithélioma de l'ampoule de Vater est un type de cancer excrétoire, qu'il oppose au cancer pancréatique vrai ou glandulaire. Pour lui, la marche relativement lente des accidents peut permettre de diagnostiquer sur le vivant la tumeur épithéliale cylindrique, moins maligne et moins rapide que la tumeur glandulaire. Il peut y avoir quelque réserve à faire au point de vue clinique. Mais au point de vue histologique, il semble bien que ce soit M. Bard qui ait raison. Parmi les observations publiées, quelques-unes seulement sont accompagnées d'un examen histologique. Mais il faut encore faire un choix, car les examens sont loin d'avoir tous la même valeur.

En ne retenant que ceux qui présentent toutes les garanties, on voit que dans tous, la tumeur a montré les caractères de l'épithélium cylindrique. Or si l'opinion de M. Pilliet est exacte, la conclusion qui s'impose, c'est que les cancers de l'ampoule de Vater doivent être le plus souvent des épitheliomas soit

d'origine intestinale, soit d'origine canaliculaire. En admettant cette dernière origine, il représenterait le cancer primitif des canaux d'excrétion.

Mais les résultats de M. Pilliet ont été obtenus par l'examen de l'ampoule chez le chien. Il semble, si on s'en rapporte à M. Testut, que chez l'homme le revêtement de l'ampoule soit cylindrique comme celui de l'intestin et des canaux excréteurs.

D'autre part l'embryologie nous enseigne, que les canaux excréteurs et l'ampoule elle-même représentent un diverticule de l'intestin.

Ces constatations ne permettraient pas la conclusion que nous formulions tout à l'heure et on aurait parfaitement le droit de placer dans l'ampoule elle-même, le point de départ de la tumeur. La localisation étroite de cette dernière corrobore cette idée, car les cancers à point de départ intestinal ou canaliculaire semblent présenter une tendance à l'extension, qui paraît faire défaut ici.

Toutefois, la rétrodilatation du canal de Wirsung a fait défaut dans quelques cas, tandis que celle du cholédoque ne manque jamais.

M. Rolleston à réuni un certain nombre de cas de cancer primitif des gros conduits biliaires, et voici les résultats de son travail. Le néoplasme peut débuter en n'importe quel point des conduits biliaires : sur 18 cas, le canal hépatique fut atteint 3 fois, les canaux cystique et hépatique 1 fois, le canal cholédoque 18 fois. « L'auteur pense que le cancer de l'ampoule de Vater doit être considéré au point de vue histologique comme un carciome de la terminaison des voies biliaires » (1). C'est aussi la conclusion à laquelle

(1) Ray. Durand-Fardel, *Presse Médicale*, 17 juin 1896.

arrive M. Durand-Fardel ; nous devons dire toutefois, sans nullement la contester que cette conclusion ne paraît pas absolument justifiée et que de nouvelles observations, avec examen anatomique précis sont indispensables pour trancher définitivement la question.

L'aspect villeux, tomenteux de certaines tumeurs, permet de se demander quelle part les villosités de Pilliet prennent à la formation du néoplasme. Ce point n'est pas encore élucidé. Quand il le sera, peut-être sera-t-il en faveur du cancer vrai de l'ampoule de Vater et sera-t-on amené à décrire trois formes anatomiques distinctes :

1° Le cancer vrai de l'ampoule de Vater.

2° Le cancer de l'extrémité terminale du cholédoque.

3° Le cancer d'origine intestinale.

Nous ne décrirons pas les lésions en détail : les examens histologiques qui terminent l'observation magistrale de M. Hanot et celles de MM. Rendu et Ray. Durand Fardel peuvent servir de type. Pour éviter les redites nous ne pouvons mieux faire que d'y renvoyer.

Nous devons cependant faire une remarque, dont malheureusement l'ancienneté du cas diminue un peu la valeur. Dans le fait de Féréol (1859) il est fait une mention expresse de cellules à type glandulaire incluses dans la masse épithéliale cylindrique ; est-ce une forme de transition ? Est-ce une erreur d'observation due à la technique insuffisante de l'époque ? Nous ne saurions conclure, mais le fait était intéressant à signaler.

ÉTIOLOGIE

C'est pour nous conformer à l'usage que nous écrivons ce chapitre. Rien de plus vague en effet que les données relatives à l'étiologie du cancer de l'ampoule de Vater.

L'âge ne paraît pas avoir une grande importance, tous les malades de Busson avaient dépassé 55 ans et sur 118 avaient plus de 60 ans. Le malade de M. Hanot avait 40 ans ; celui de M. Rendu, 53 ans ; celui de J. Coats et Finlayson, 48. Celui de M. Ray. Durand-Fardel 58 ans, deux des malades dont nous empruntons l'observation à Whittier avaient respectivement 51 et 72 ans. L'âge du malade de Mac-Néal n'est pas connu.

Nos faits indiqueraient donc uu début un peu plus précoce que les cas de Busson. Mais on sait que le cancer n'est pas rare après 40 ans, qu'il est même relativement fréquent au dessous de cet âge, et qu'en somme l'âge d'un sujet ne permet plus, en l'état de la science de rejeter le diagnostic de cancer.

Le sexe paraît avoir un peu plus d'importance, puisque sur les dix-neuf cas connus, trois seulement se rapportent à des femmes.

Aucune des observations ne fait mention de l'hérédité cancéreuse.

Quant aux causes d'irritation locale, dont le rôle dans la genèse des cancers paraît considérable (sein, estomac, utérus, foie etc.), on ne voit pas leur part dans

le cancer de l'ampoule de Vater. Les sujets semblent avoir toujours été indemnes de troubles.

En particulier, on ne trouve pas la lithiase biliaire mentionnée dans les antécédents, si ce n'est dans un des faits de Busson. Comme le fait remarquer ce dernier auteur, il y a là un fait digne d'attention étant donné ce qu'on sait du rapport de la lithiase et du cancer quand il s'agit des voies intra-hépatiques, de la vésicule, etc.

Disons pour terminer que l'alcoolisme paraît n'avoir exercé aucune action. Quant au paludisme il est signalé une ou deux fois, mais il faut se tenir en garde contre une erreur possible, la confusion de la fièvre intermittente paludéenne avec l'intermittente hépatique

Dans une des observations de Whittier (celle de Mason) le traumatisme, paraît avoir été la cause révélatrice de la présence du cancer, qui a marché très rapidement.

SYMPTOMATOLOGIE

Les observations connues permettent de tracer une esquisse de la symptomatologie propre au cancer primitif de l'ampoule. Nous en présentons d'abord un résumé, et nous reprendrons ensuite l'étude analytique des symptômes observés.

Le début est parfois assez brusque, ou au contraire lent et insidieux. Ce sont tantôt des troubles digestifs, nausées, vomissements, diarrhée, qui ouvrent la scène ; tantôt c'est *l'ictère* qui s'installe, précédé ou non de douleurs et de démangeaisons. Puis le malade se cachectise progressivement, des hémorrhagies diverses, des œdèmes sous-cutanés et viscéraux, enfin des accidents comateux, se produisent et terminent la série des phénomènes morbides.

A ces accidents typiques, se joignent parfois d'autres beaucoup moins fréquents : tumeur biliaire, fièvre, tuméfaction du foie, tumeur appréciable à la palpation, taches pigmentaires, péricardites, souffles cardiaques, pleurésies, furoncles, péritonites. La xanthopsie a été observée une fois. Reprenons maintenant l'étude analytique de ces symptômes.

1° *L'Ictère.* La teinte jaune plus ou moins foncée des tissus et des humeurs est la règle dans le cancer que nous étudions. Sur vingt-un cas, il n'a manqué que deux fois, dans l'observation très curieuse de Durand-Fardel 1840, qui s'écarte notablement de la symptomatologie commune et dans celle de Courmont.

Dans toutes les autres, il est signalé comme le plus frappant des symptômes. Son allure habituelle, est celle des ictères par rétention ; cependant l'inappétence, la décoloration des matières, le ralentissement du pouls, habituel en pareil cas fait ici défaut assez souvent.

En effet, quatre des malades avaient conservé leur appétit normal ; chez deux autres il était simplement diminué sans que cetie diminution atteignit toutefois les proportions de l'anorexie ordinaire des cancéreux. La décoloration des matières est aussi loin d'être constante ; nous ne la trouvons indiquée explicitement que sept fois : deux autres fois il est dit que les matières sont argileuses. L'odeur fétide des matières est signalée dans presque tous les cas.

Quant aux caractères du pouls, il ne sont que rarement précisés. Il ne paraissent rien offrir de spécial.

Malgré les différences légères avec l'ictère ordinaire par obstruction, l'ictère du cancer de l'ampoule de Vater, se rapproche beaucoup de (ictère des calculeux. Il est généralement foncé (l'ictère noir chez le malade de Féréol). Mais il a offert dans quatre cas une particularité sur laquelle M. Hanot insiste beaucoup. Cette particularité c'est l'intermittence ou tout au moins, la variabilité de l'ictère.

Déjà signalée par Stokes, cette intermittence, cette variabilité dans l'intensité de l'ictère se retrouve dans le fait de M. Hanot, dans celui de M. Rendu, et dans le cas de M. Ray. Durand-Fardel.

Chez le malade de M. Hanot, la décoloration des matières avait persisté, ainsi que l'obstacle à l'écoulement de la bile (l'autopsie l'a démontré). Mais la bile avait fini par s'altérer.

Il s'était produit le phénomène que M. Hanot a désigné sous le nom d'acholie pégmentaire (Hanot. *Sem. Med.* 1895).

Dans les autres cas, on pourrait expliquer ce symptôme soit par le mécanisme de soupape invoqué, pour l'observation de Stokes, soit par intervention passagère d'une contraction spasmodique de l'orifice du canal cholédoque (Hanot) soit par la variabilité dans l'état de turgescence et de vascularisation du néoplasme Rendu).

Les vomissements sont signalés explicitement six fois. M. Pic a décrit, dans les cancers du duodénum siégeant au niveau de l'ampoule un syndrome rappelant les rétrécissements pyloriques. Dans le cancer vrai de l'ampoule le vomissement se présente avec des caractères variables. Parfois il constitue un phénomène de début ; parfois aussi, il n'intervient que comme accident de la fin ; ou encore il disparait dans les derniers jours.

Beaucoup plus fréquente, la diarrhée paraît exister chez la plupart des malades, tantôt seule tantôt accompagnée de vomissements, tantôt alternant avec la constipation, ou encore succédant à celle-ci. Le nombre des selles est plus ou moins grand, mais on trouve toujours mentionné ce caractère de fétidité dont nous avons parlé plus haut.

Les douleurs font le plus souvent défaut, ou, pour mieux dire, la douleur spontanée est un phénomène rare. Dans quatre observations, ou elle est mentionnée, elle s'est montrée deux fois au début, deux fois à la fin. Dans un de ces derniers cas elle était due à une péritonite aiguë par perforation (J. Coats). Rarement ces douleurs étaient vives ; c'était surtout une gêne, une tension de la région hépatique. Chez trois

malades, la palpation de l'hypochondre droit était douloureuse, mais en somme la douleur, spontanée ou provoquée, semble être une exception car, d'une part, les observations qui la mentionnent insistent peu sur ses caractères, et d'autre part, son absence est explicitement signalée chez presque tous les patients.

Nous trouvons des hémorrhagies indiquées dans ses observations. La plus commune est l'entérorrhagie, explicable par l'ulcération du néoplasme, mais les épistaxis (2 cas) la stomatorrhagie (1 fois) le purpura (1 fois) tiennent certainement à l'altération du sang consécutive à l'intoxication biliaire et cancéreuse et au désordre hépatique. De telles hémorrhagies sont d'ailleurs un fait banal dans la pathologie du foie.

Cinq fois il est fait mention d'œdèmes, sous-cutanés ou viscéraux, appartenant à ce groupe mal défini des œdèmes dits cachectiques. Le malade de M. Hanot à présenté de l'œdème unilatéral droit, variété déjà signalée par cet auteur dans divers affections du foie.

L'adynamie, le coma, le délire, les convulsions suivies de coma (une fois) apparaissent vers la fin de la maladie. Leur pathogénie est probablement complexe. Si en effet, il convient de n'y voir le plus souvent qu'une manifestation d'autointoxication aussi bien cancéreuse qu'angiocholitique, il ne faut pas oublier que des altérations rénales ont été plusieurs fois constatées à l'autopsie, ce qui revient à dire que ces accidents peuvent relever de l'urémie.

On voit que l'ictère, et surtout l'ictère intermittent mis à part, il n'y a rien de bien typique dans la symtomatologie des cancers de l'ampoule de Vater. Les phénomènes dont il nous reste à parler maintenant sont encore plus inconstants, et on ne peut que le re-

gretter, car certains d'entre eux pourraient être utilisés pour le diagnostic.

En première ligne, on peut placer la tumeur biliaire. Cette distension vésiculaire, si importante dans l'évolution du cancer de la tête du pancréas, est assez rare ici, puisqu'on ne l'a rencontrée que dans un cinquième des cas. La tuméfaction du foie qui l'accompagne détermine un changement de rapports de l'organe, en sorte que la tumeur biliaire se trouve au-dessous de la place normale de la vésicule. Cette tumeur est plus on moins volumineuse ; on l'a comparée à un citron, à un orange. Cette distension vésiculaire, survenue sans douleur, a une très grande valeur diagnostique.

La constatation d'une tumeur appréciable à la palpation est rare, et cela se comprend car le néoplasme est presque toujours trop petit pour être senti. Dans le cas de Martha, la tumeur était très nette ; mais ce cas, nous l'avons déjà dit, est suspect, et nous l'aurions rayé de notre liste si Busson ne l'avait enregistré dans sa thèse. Rien ne prouve que le cancer de ce malade ait débuté par l'ampoule de Vater : l'envahssement du pancréas, dont cette observation offre le seul exemple, contribue encore à lui donner une physionomie à part, probablement étrangère à l'affection que nous étudions.

Dans le bas de Finlayson et Coats, la tumeur était due à des adhérences épiploïques.

Le foie a été trouvé augmenté de volume sept fois. La tuméfaction splénique est indiquée trois fois.

Le foie est lisse, plus ou moins dur ; les médecins que nous venons de citer avaient cru y constater des inégalités, des nodosités, ce n'était qu'une apparence, due à des exsudats péritonéaux.

La fièvre est mentionnée chez cinq malades. Dans un cas elle avait un type franchement intermittent Dans un cas elle était due à une pleurésie. Dans un autre elle se rattachait manifestement à une angiocholite avec abcès.

Cette fièvre n'a certainement pas la même pathogénie dans tous les faits. Il est certain que l'élément bilio-septique, doit intervenir. Nous y réviendrons.

Par opposition, l'hypothermie est signalée deux fois; jointes aux vomissements, elle peut faire penser, comme chez le malade de Durand-Fardel (1840) à une occlusion intestinale; plus brusque, soit aux infections biliaires, soit à la perforation et à la péritonite consécutive, soit à l'hémorrhagie interne.

Il est à remarquer que les intermittences de l'ictère ne constituent pas à proprement parler une rémission. La teinte jaune s'atténue plus ou moins et c'est tout.

Les autres phénomènes poursuivent leur marche progressive, et la mort, plus ou moins prompte, n'en arrive pas moins. Le cancer de l'ampoule de Vater est un type de tumeur maligne dans laquelle la terminaison funeste est indépendante de la généralisation et paraît due à plusieurs facteurs : l'autointoxication hépatique, l'infection des voies biliaires, l'intoxication cancéreuse, l'insuffisance rénale.

MARCHE, DURÉE, TERMINAISONS

La marche du cancer primitif de l'ampoule de Vater est plus ou moins lente et on peut dire que la durée est comprise entre deux mois et un an. La moyenne paraît être de 8 à 10 mois. C'est donc une affection, à marche relativement lente. L'évolution est progressive, au sens nosologique du mot.

On ne saurait trop insister sur l'allure insidieuse des accidents. Cet ictère qui débute plus ou moins brusquement après des troubles digestifs, cette conservation de l'appétit dans la plupart des cas, constituent un ensemble trompeur auquel l'amaigrissement la perte de plus en plus marquée des forces viennent donner une physionomie spéciale, mais assez banale en somme.

La cachexie avec son cortège d'œdèmes, de déchéance progressive, n'est cependant pas la fin la plus commune; cesont les accidents comateux qui apparaissent le plus souvent comme épisode terminal. Mais on ne doit pas oublier la possibilité d'une terminaison par facteurs divers pleurésies, péritonites, infection biliaire, angiocholite, insuffisance rénale : des souffles cardiaques, systoliques et doux ont été quelquefois observés, ainsi qu'une légère dilatation du cœur. Il n'y a rien là qui doive surprendre, MM. Gangolphe et Potaïn ont depuis longtemps signalé le souffle ictérique, attribuable tantôt à l'insuffisance tricuspi-

dienne passagère d'origine réflexe, tantôt à une parésie des muscles papillaires.

Enfin nous devons pour être complet mentionner les démangeaisons, les troubles de pigmentation constatés par Féréol chez son malade. Ils consistaient en taches pigmentaires occupant la face, le cou, le dos des mains et les avant-bras. C'est à rapprocher de la pigmentation d'aspect addisionien décrite par M. Jaccoud dans sa leçon sur le cancer du pancréas. Seulement la topographie des taches n'est pas la même.

COMPLICATIONS.

Ainsi qu'on a pu le voir, la marche des cancers vatériens peut être modifiée, c'est-à-dire accélérée, par des accidents étrangers à la symptomatologie normale.

On pourra nous objecter que cette symptomatologie n'est pas tellement fixée, qu'on puisse avec certitude déclarer que tel ou tel phénomène est étranger à l'évolution de l'affection. Nous pensons au contraire que cette distinction est parfaitement possible, les connaissances actuelles en physiologie pathologique permettent de déterminer avec précision l'origine de certains accidents.

Le coma signalé comme phénomène ultime dans la plupart des observations, la céphalée, la diarrhée, les vomissements, les hémorrhagies peuvent être mis sur le compte de l'auto-intoxication. La rétention prolongée de la bile, on le sait depuis longtemps, amène des troubles dans le fonctionnement de l'épithélium hépatique, troubles qui finissent par aboutir au complexus décrit sous le nom d'insuffisance hépatique.

Mais il n'en est plus de même de la fièvre, des abcès angio-cholitiques, des perforations, et des péritonites dont l'observation de Coats et Finlayson fournit un bel exemple. Nous ne chercherons pas du reste à dissimuler notre étonnement en voyant les auteurs de cette intéressante observation attribuer à l'action de

la bile sur le péritoine l'inflammation aiguë dont cette séreuse était le siège.

On sait, en effet maintenant, surtout depuis les recherches de Dupré, de MM. Hanot et Létienne, etc., que la bile par elle-même est toxique, mais non infectieuse : qu'elle n'acquiert des propriétés spéciales à ce dernier point de vue que lorsqu'une circonstance favorable vient aider à la pullulation intra-canaliculaire des micro-organismes septiques qui fourmillent dans l'intestin.

Comme pour la vessie, à laquelle Dupré compare fort exactement les voies biliaires, la condition la plus favorable à l'infection ascendante, c'est la stagnation du liquide, c'est la suppression de la chasse biliaire qui paraît avoir le principal rôle dans la protection des voies biliaires, la bile n'étant par elle-même nullement antiseptique. Or dans les faits qui nous occupent, cette condition est réalisée au plus haut degré. Si l'on veut bien se rappeler les expériences nombreuses, entre autres celles de Klecki, dont il résulte que les microbes deviennent plus virulents dans une cavité close, on comprendra, sans peine, que l'infection des voies biliaires vienne parfois donner sa note, et une note dominante, dans l'ensemble des phénomènes dus au cancer de l'ampoule de Vater.

Peut-être y aurait-il là une indication thérapeutique, peut-être la prophylaxie pourrait-elle intervenir utilement. Nous ne savons, mais ce qui est bien certain c'est que, comme presque partout, la pathologie infectieuse peut revendiquer une place. C'est ce qui nous a engagé à dire un mot des complications du cancer.

DIAGNOSTIC

Nous arrivons à la partie la plus épineuse et la plus ingrate de notre travail. Sans doute on pourrait tourner la difficulté en se demandant si, au point de vue pratique, un tel diagnostic est réellement utile.

Assurément, un diagnostic précis n'ajoute rien aux chances de guérison et n'ôte rien à la gravité extrême du mal. Mais au point de vue nosographique, il y a un intérêt très grand à distinguer l'affection qui nous occupe.

En présence d'un ictère chronique avec amaigrissement, perte de forces. cachexie progressive, leucocytose constante, le diagnostic de néoplasie maligne s'impose. Au début, l'augmentation du volume du foie, l'état lisse de sa surface et de ses bords, la tuméfaction splénique, l'absence de douleurs, peuvent faire penser à la cirrhose hypertrophique du type Hanot. Mais la marche de celle-ci est très lente, les malades conservent assez longtemps leurs forces, les matières sont peu ou pas décolorées, l'ictère est moins foncé et se produit moins rapidement, il ne faudrait pas une longue observation pour éviter l'erreur.

C'est surtout avec les ictères chroniques par rétention, que la confusion est possible : obstruction du cholédoque par un calcul, par la présence d'un ascaride lombricoïde, d'une douve du foie. Le siège d'un ulcère simple du duodénum au niveau de l'ampoule (cas de M. Potain, *Soc. Anat.* 1865) l'existence

d'une petite tumeur fibreuse, d'origine cicatricielle sur la paroi interne du duodénum au niveau de l'ampoule. Observation de M. G. Marchand, *Société de chirurgie* 1896). Ces quatre dernières sont évidemment des causes bien exceptionnelles. Envahissement du duodénum par un cancer de sa partie moyenne, ou un cancer du pancréas. Telles sont les hypothèses entre lesquelles devra hésiter le médecin. En dehors des ictères par obstruction, on pourra être quelquefois amené à penser à un cancer hépatique.

Examinons successivement ces différents points. L'ictère d'origine lithiasique est ordinairement précédé et accompagné de douleurs vives, paroxystiques. C'est là son principal caractère différentiel, car les douleurs à forme de crises, paraissent faire défaut dans le cancer de l'ampoule. De plus, la rareté du cancer ampullaire dans le sexe féminin, où la lithiase est au contraire plus commune, doi têtre prise en considération.

Au début, la confusion peut être faite avec l'ictère catarrhal prolongé : nous n'y insistons pas, l'évolution ultérieure des accidents étant très différente.

M. Mirallié considère comme impossible la distinction du cancer ampullaire et du cancer de la tête du pancréas. C'est aussi l'opinion de Busson, qui va même plus loin, et croit que la symptomatologie classique du cancer de la tête du pancréas appartient en réalité au cancer de l'ampoule de Vater.

Telle n'est pas l'opinion de M. Bard, et nous croyons pouvoir dire que ce n'est pas non plus la nôtre, mais pour des motifs différents.

Le professeur de Lyon, dans sa très importante communication, et M. Pic dans son Mémoire de 1895, établissent une distinction entre le cancer du pancréas

et les cancers duodénaux juxta-ampullaires. Dans ce dernier cas, les signes sont avant tout ceux d'un rétrécissement pylorique. Or, si l'on excepte le fait douteux de Martha, ces signes font défaut dans nos observations. Nous avons signalé la rareté, pour ne pas dire l'absence de la dilatation gastrique. C'est qu'en effet il y a pour nous une distinction capitale à établir Le cancer duodénal juxta-ampullaire est un cancer intestinal, bien différent de celui que nous étudions. Ce dernier n'est pour ainsi dire jamais assez gros pour amener une sténose appréciable du duodénum, et, en supposant qu'on fût conduit à songer à son existence, la présence de signes de retrécissement pylorique, serait, croyons-nous, une raison suffisante pour le mettre en doute.

Ce n'est pas le rétrécissement pylorique, c'est la sténose du cholédoque avec toutes ses suites qui donne la caractéristique de la forme que nous étudions.

Aucun des signes pancréatiques considérés comme relevant du cancer de la tête du pancréas n'appartient réellement au cancer de l'ampoule de Vater.

La stéarrhée (dont la valeur est d'ailleurs contestée par Muller, appartient au cancer du pancréas ; il en est de même de la glycosurie, bien que celle-ci ait pu être observée, sans lésion du pancréas, sous la simple influence d'altérations du plexus solaire : (Jaccoud, clinique de la Pitié). On sait que pour Mirallié et contrairement à l'opinion reçue (Bard et Pic) la glycosurie est la règle dans le cancer du pancréas. Or, elle paraît faire défaut dans le cancer de l'ampoule Tout au plus pourrait-on y observer de la glycosurie *alimentaire*.

Reste la question du cancer hépatique. L'ictère, fort

rare dans le cancer primitif (Hanot et Gilbert) est déjà un motif pour rejeter cette hypothèse. Il y en a une autre ; c'est l'absence de l'urobilinurie précoce, qui ne manque jamais dans le cancer du foie, suivie presque immédiatement d'acholie pigmentaire.

En résumé, nous croyons que le diagnostic de cancer de l'ampoule de Vater, pour difficile qu'il soit, n'est pas impossible.

L'absence des signes de sténose pylorique le différencie du cancer duodénal.

La marche plus lente de la maladie, la précocité des phénomènes d'obstruction, leur mobilité, c'est-à-dire la variabilité de l'ictère, le distinguent du cancer de la tête du pancréas, car dans ce dernier l'obstruction ne peut arriver que quand la tumeur a atteint un développement suffisant pour comprimer le canal, et cette compression a peu de tendance à rétrocéder (Bard).

L'absence de glycosurie, peut-être de douleur spontanée, de cachexie pancréatique de stéarrhée, de pigmentation bronzée, du signe de Sahli (quoique celui-ci n'ait été verifié qu'une fois) contribueront encore à l'en distinguer.

Enfin l'intermittence, la variabilité dans l'intensité de l'ictère, sans amélioration de l'état général, la constatation d'une leucocytose constante, permettent d'écarter l'idée d'un ictère ordinaire par obstruction; cette intermittence n'ayant point à notre connaissance, été signalée avec les mêmes caractères dans aucune autre affection.

La différenciation au point de vue clinique, entre le cancer de l'ampoule et les cancers excréteurs, biliaire ou pancréatique, nous semble bien difficile à établir.

TRAITEMENT

Nous ne pouvons que souscrire aux conclusions de Busson. Le seul traitement applicable est évidemment celui des rétentions biliaires : lavements froids, calomel, antisepsie intestinale (benzonaphtol) purgatifs légers, eau de Carlsbad, alcalins, etc. Mais il est évident que les moyens ne peuvent avoir qu'une action très limitée.

Les progrès de la chirurgie abdominale permettent d'espérer mieux ; à de plus compétents que nous, nous laisserons le soin d'étudier la valeur des interventions chirurgicales. Mais nous rappellons que Delagénière, dans sa thèse inaugurale sur la cholécystentérostomie propose cette dernière opération pour les cas analogues. Peut-être aurait-elle sa raison d'être, tout au moins comme intervention palliative pour soulager les malades. Bien que les résultats ne soient pas très encourageants, M. Hanot se demande si une opération en règle n'aurait pas autant de chances de succès que la résection du cancer du pylore.

Nous signalons en passant le traitement par la sérumthérapie ; les expériences tentées jusqu'ici sont loin d'être décisives comme resultats, mais sont susceptibles néanmoins de nous laisser concevoir quelques espérances pour l'avenir,

OBSERVATIONS

Observation I. *Cancer de l'Ampoule de Vater*. Par M. V. Hanot
Communication au Congrès de Tunis, avril 1896.

M... Frédéric, âgée de quarante ans, employé dans une fabrique de pianos, entre le 30 juillet 1895, salle Magendie, lit n° 21 dans le service du docteur Hanot.

Antécédents héréditaires. —Père mort à soixante-douze ans. Mère âgée actuellement de soixante-dix-huit ans, bien portante De onze enfants qu'on eut ses parents, il en reste cinq. Les autres sont morts en bas âge de convulsions.

Antécédents personnels. — N'a pas présenté d'accidents strumeux dans son enfance, n'a contracté aucune fièvre éruptive. Il a fait son service militaire, fut ensuite employé dans les fabriques de produits chimiques ; puis, depuis, seize ans, dans une fabriqne de pianos.

Il est mariée et a eu deux enfants : récemment une fille de vingt ans est morte poitrinaire ; l'autre est bien portante. Il a toujours été très robuste. En revenant du service militaire il pesait 182 livres. Il y a deux ans, il pesait encore 176 livres.

A cette époque il se fit une fracture de la malléole externe pour laquelle il entra à l'hôpital Bichat, où il resta douze jours couché, puis passa une vingtaine de jours au repos chez lui

Début. — Le malade fait remonter à ce moment le début de son affection actuelle. Il commença à maigrir et ne pesait plus, en juillet 1894, que 145 livres.

Au mois de décembre 1894, il remarqua que ses forces diminuaient notablement. Il ne souffrait d'ailleurs nullement et avait conservé un bon appétit. En même temps, son teint commen-

çait à devenir jaune. Un jour, dans le courant de décembre, à l'occasion d'une diarrhée survenue sans cause appréciable, il examine ses matières et s'aperçoit qu'elles sont complètement décolorées, blanches, liquides et extrêmement fétides. Depuis ce temps, elles ne se sont jamais recolorées.

L'ictère s'accentue progressivement et devient bientôt très net. Jamais de douleurs de colique hépatique.

M... entre le 28 janvier 1895 à l'hôpital de Saint-Denis, dans le service du docteur Dupuis. Le foie est trouvé gros. Un vésicatoire, des pointes de feu, trois cautères sont successivement appliqués au niveau de la région hépatique. Au bout de trois mois il quitte l'hôpital sans être amélioré. Il lui semble cependant qu'il est moins jaune.

Rentré chez lui, il se remet à manger avec appétit des légumes frais et des fruits. Dans l'après-midi, il fait chaque jour une promenade au grand air, et il se sent mieux. Il reprend même son travail pendant cinq semaines. Au bout de ce temps, il est à nouveau fatigué. Dans les derniers jours de juin, il est pris de fièvre ; entre de nouveau à l'hôpital de Saint-Denis, où il reste vingt jours. Pendant cinq jours la température s'élevait le soir à 40° et était le matin de 38°. Il avait de petits frissons, des sueurs abondantes. L'appétit avait disparu. Il ressentait en outre des démangeaisons vives sur tout le corps. A plusieurs reprises il fut ainsi pris, pendant quatre à cinq jours, de fièvre et de sueurs abondantes. Bientôt les accès disparurent, la température descendit au dessous de 38°. Le malade quitta l'hopital de Saint-Denis le 28 juillet, alla consulter M. le professeur Terrier et entra le 30 juillet à l'hôpital Saint-Antoine, salle Magendie, lit n° 21.

On ne relève chez M... ni paludisme, ni syphilis. Il boit un litre et demi de vin par jour, du rhum, parfois une absinthe. Il ne présente ni cauchemart ni pituites, ni tremblement.

Etat actuel. — Malade de taille moyenne, à apparence encore vigoureuse. Il a cependant beaucoup maigri. Dernièrement il a été obligé de couper 25 centimètres à sa ceinture de cuir. Les phalanges des mains, un peu décharnées, sont volumineuses et

légèrement nouées au niveau des deuxièmes articulations. Les ongles tendent à s'incurver à leur extrémité.

Il existe un ictère, accentué surtout au niveau de la face, où il offre une teinte verdâtre. Les sclérotiques, la langue, le voile du palais sont fortement colorés.

En découvrant le malade, on remarque que les fosses côtes et l'appendice xiphoïde sont saillantes sous la peau ; celle-ci présente dans la région sus-ombilicale des traces de pointes de feu et les cicatrices de trois cautères.

Par la percussion jointe à la palpation de l'abdomen, on délimite facilement le foie qui occupe une grande partie de l'abdomen. Son bord inférieur résistant et assez mince, descend à droite, à 5 centimètres de l'épine iliaque antérieure et supérieure Il se dirige ensuite en remontant obliquement vers les fausses côtes gauches de façon à passer à un cent. au-dessous de l'ombilic. A gauche, la matité du foie se continue sans délimitation nette avec une zone de submatité située à la base du poumon gauche.

La matité supérieure, à droite, remonte au niveau du cinquième espace intercostal. La matité hépatique mesure sur la ligne mamelonnaire 23 cent. et 24 cent. un peu à gauche de cette ligne.

En explorant la face antérieure du foie, on la trouve lisse, régulière et rénittente.

La percussion de la partie inférieure de l'abdomen ne dénote pas de matité. On n'obtient pas la sensation de flot. La matité splénique est difficile à apprécier.

Le malade est soumis au régime lacté depuis trois mois. Il prend actuellement trois litres de lait par jour, avec bon appétit. La langue est bonne. Ni diarrhée, ni constipation. Les matières restent complètement décolorées. Pas d'hémorrhoïdes.

L'auscultation du cœur ne révèle rien d'anormal. La matité du cœur mesure :

D. Horizontal 10 centimètres.

D. Vertical 9 centimètres.

D. Oblique 12 centimètres.

A l'examen de l'appareil pulmonaire, on note une zone assez

étendue de submatité à la base du poumon gauche. Au niveau, il existe une diminution du murmure vésiculaire et quelques frottements. On trouve en outre quelques râles sibilants disséminés.

La colonne vertébrale présente une scoliose dorsale à concavité droite.

Les urines sont abondantes ; trois litres en moyenne. Elles sont fortement colorées, contiennent des pigments biliaires. Pas d'albumine ni de sucre. Pas d'urobiline ni de chromogène d'urobiline.

15 août. — L'état s'est peu modifié. Le malade se plaint de sa faiblesse et de son ictère. Il n'a point éprouvé la moindre douleur. L'appétit reste bon. Il prend chaque jour trois litres de lait qu'il digère bien. Les selles restent décolorées. L'urine est en grande quantité, ne contient ni sucre, ni albumine, ni urobiline. Démangeaisons vives sur tout le corps.

25 août. — L'état se modifie peu. Sous l'influence de lotions vinaigrées, les démangeaisons vives ont presque complètement disparu.

Le poids a été : le 11 août de 138 livres ; le 19 août de 139 ; le 25 août de 139.

Il ne paraît donc pas avoir maigri depuis son entrée à l'hôpital. La température s'est maintenue aux environs de 37°. L'urine est en grande quantité : de deux litres et demi à quatre litres.

12 septembre. — Etat à peu près stationnaire. Le malade est levé la plus grande partie de la journée, et il lui semble que ses forces ont une tendance à revenir. L'appétit reste le même : il boit trois à quatre litres de lait par jour, les digère bien. Les selles sont toujours complètement décolorées. On ne signale pas la moindre douleur. Les démangeaisons ne se sont plus reproduites

L'ictère ne varie pas.

Une analyse d'urine donne les résultats suivants :

Réaction : acide.

Volume en 24 heures : 3.500 cc.

Couleur : jaune foncé.

Densité : 1007.

Urée : 9.307 par litre, en 24 h. 32 gr. 57.

Na cl : 5.265 » » 18 gr. 42.

$P^2 O^5$: 0.79. » » 2 gr. 76.
Sucre : néant.
Albumine : néant.
Pigments biliaires : en quantité appréciale.
Urobiline : en très minime quantité.
L'épreuve de la glycosurie alimentaire est négative.

18 septembre. — Le poids du malade a diminué.

Il a pesé : le 6 septembre 130 livres 500 (au lieu de 139 le 28 août) ; le 18 septembre 129 livres.

Il n'accuse aucun nouveau phénomène. Le tableau persiste le même ; ictère, décoloration des matières, absence de douleur, certain degré d'amaigrissement, diminution des forces. Cependant le malade pense quitter l'hôpital pour essayer de reprendre ses occupations.

La température ne présente pas la moindre élévation vespérale.

A la date du 15 septembre, un examen physique du foie a été pratiqué avec soin. Les dimensions comparées à celles constatées le jour de l'entrée, montrent une diminution du volume de l'organe, comme le fait est représenté sur le schéma.

15 octobre. — Le malade se sent amélioré. Il lui semble que ses forces sont revenues en partie, qu'il va pouvoir travailler. Les symptômes observés jusqu'à présent se sont peu modifiés. Il existe toujours de l'ictère, de la décoloration des matières, pas trace de douleur. L'appétit reste bon. Les selles sont régulières, décolorées. Température normale.

18 novembre 1895. — Le malade a quitté, il y a cinq semaines, l'hôpital. Pendant quatre semaines, il est resté sans occupation, n'éprouvant aucun espèce de malaise. Il a repris alors son métier (employé dans une fabrique de pianos). Au bout de ce temps, il ressent des phénomènes nouveaux, qui l'obligent à interrompre son travail.

Il éprouve des battements de cœur, de la gêne respiratoire, des vertiges et une céphalalgie frontale. L'ictère augmente d'intensité.

Il se repsse quelques jours chez lui, puis rentre de nouveau à l'hôpital. Pendant toute cette période, les matières ont été déco-

lorées. L'organe hépatique n'a été le siège d'aucune douleur.

Actuellement, les mêmes phénomènes persistent. La céphalalgie frontale est également diurne et nocturne. Elle est assez intense pour le priver de sommeil la nuit. Elle est calmée en partie par l'usage de l'antipyrine.

A l'auscultation du cœur, on entend un souffle systolique doux à tous les orifices. Au niveau des vaisseaux du cou, on perçoit un souffle continu avec redoublement.

On compte 92 pulsations à la minute. Respiration 24. Pas de glycosurie ni d'albuminurie. Urobilinurie. T. 38° hier soir, 37° ce matin.

27 novembre. — La céphalalgie a diminué.

M. se plaint d'une perte des forces telle qu'il lui est impossible de se tenir sur son séant.

L'appétit est médiocre. Le malade est au régime lacté. Ictère, décoloration des matières.

La température s'est maintenue le soir entre 37°5 et 38°, le matin à 37° environ.

Les quantités d'urine varient entre 2 litres 100 gr. et 3 litres 500 gr. Diarrhée depuis hier.

29 novembre. — Diarrhée persistante, assez intense : quinze selles par jour. Les matières sont décolorées. L'appétit est mauvais. Faiblesse généralisée. Léger œdème péri-malléolaire.

La céphalalgie, quoique ayant diminué, persiste moins violente.

La teinte ictérique paraît s'accentuer.

T. hier soir 37°9 ; ce matin 37°4.

A la partie inférieure du second espace interosseux on note en un point un soulèvement de l'artère interosseuse.

1er décembre. — Persistance de l'état de faiblesse et dns symptômes mentionnés. La diarrhée diminue. T. 27°6 hier ; 36°6 ce matin.

6 décembre. — Depuis trois jours, le malade se sent mieux. Il souffre moins de maux de tête, dort assez bien la nuit, n'est plus dérangé par la diarrhée. Démangeaisons sur tout le corps, plus accusées au niveau des membres. Matières toujours décolorées.

La température reste le soir aux environs de 38°, le matin varie autour de 37°.

7 décembre. — Démangeaisons vives. Pouls 80. T. hier soir 37°8 ; ce matin 37°2.

9 décembre. — La diarrhée a reparu hier soir dans la soirée. M. ne se plaint que de ses battements de cœur. Œdème des jambes et de la face exclusivement du côté droit.

La céphalalgie n'a pas reparu. Démangeaisons. Pouls 88. T. hier soir 38°, le matin 36°6.

12 décembre. — La nuit a été mauvaise à cause des démangeaisons que le malade a ressenties.

Il est abattu, somnolent.

Les pommettes se creusent de plus en plus ; l'ictère persiste dans toute son intensité.

On constate, quand on découvre le malade, une légère enflure, sous forme hémiplégique droite. La face participe également à l'œdème, par sa moitié droite.

L'appétit est nul. Les selles sont décolorées.

16 décembre. — La diarrhée est abondante, six selles pendant la nuit.

T. hier soir 37°2 ; ce matin 36°5.

17 décembre. — Diarrhée. Démangeaisons.

T. hier soir 37°6 ; ce matin 36°8.

19 décembre. — La diarrhée s'était arrêtée pendant 24 heures mais a repris avec intensité (7 selles). Ce matin M. est assez gai, loquace.

T. 17 soir 37°6 ; 18 matin 37°4.

18 soir 36°8 ; 19 matin 37°6.

Pouls 96 régulier. On sent à la palpitation du pouls radial une sorte de frémissement analogue au frémissement veineux.

27 décembre. — Pas de modification importante : l'ictère, la décoloration des matières, les démangeaisons persistent. Il en est de même du souffle systolique au niveau des orifices cardiaques. La céphalée a disparu. La diarrhée est complètement arrêtée. La température est un peu au-dessus de 36°. L'œdème du côté droit a diminué. Il a complètement disparu à la face.

1er janvier. – L'état de faiblesse s'accentue. Le malade est pris de vertiges quand il va sur le bassin.

4 janvier. — Dans tout le côté droit, il ressent des douleurs violentes qui l'ont empêché dormir. Il a beaucoup de difficulté pour respirer.

Dans les garde-robes on trouve une petite quantité de sang rouge mêlée aux matières fécales.

Mort à sept heures du soir sans incident nouveau.

Deux examens du sang ont été pratiqués.

3 octobre. — N. 3 658 000
B. 141 446
R. 2 218 300

Liq. a : micro et macrocytes.

Sang frais : réticulum fin, moyen ; type ilots-mers ; viscosité normale.

8 octobre. — B. 15 180 (comptés sur 92 champs).

Autopsie. — Les plèvres ne sont le siège d'aucun épanchemant. Le poumon droit est recouvert d'une plèvre non épaissie, sans adhérence aux parties voisines. A la coupe, on constate un œdème très accentué du lobe inférieur, d'autant plus visible que le liquide est teinté par la bile. Emphysème du lobe moyen. Œdème du lobe supérieur. Tubercules crétacés et cicatrices au sommet du poumon.

Le poumon gauche présente dans toute son étendue une coque épaisse de pleurésie ancienne (qui s'explique la submatité constatée à la percussion pendant la vie). Œdème considérable dans toute la hauteur ; quelques adhérences au sommet.

Le poids des poumons est pour le droit 770 gr., pour le gauche 630 gr.

Le cœur est volumineux. Il pèse 480 gr. On note de la surcharge graisseuse aux lieux d'élection, et une plaque de péricardite récente siégeant au niveau de la pointe du cœur et remontant suivant la face postérieure. Le myocarde est décoloré. Il n'existe pas de lésions des orifices du cœur. Pas d'endocardite végétante.

La cavité abdominale renferme environ deux litres de liquide.

Les reins pèsent : rein droit, 275 gr. ; gauche, 260 gr. Ils se

décortiquent bien. Les étoiles de Verheyen sont visibles à la surface. La substance corticale est augmentée. Le rein est teinté par la bile.

La rate est molle. Elle pèse 470 gr. et mesure 17 cent. dans le sens vertical, 12 cent. 5 dans le sens transversal.

Ce foie est volumineux. Il dépasse de 6 cent. le rebord des fausses côtes sur la ligne mamelonnaire et de 10 cent. l'appendice xiphoïde. Il mesure transversalement 31 cent. Le diamètre vertical est de 25 cent. pour le lobe droit, 20 cent. pour le lobe gauche. Le diamètre antéro-postérieur maximum du lobe droit est de 7 cent., de 5 cent. pour le lobe gauche. La coloration du foie est verte. Il est peu dur à la coupe. Le poids : 2 kil. 500.

La vésicule billaire un peu distendue contient une bile incolore.

Le pancréas n'offre pas encore les altérations du cancer. Il a sa consistance régulièrement normale.

Son diamètre transversal est de 17 cent.

Son diamètre vertical est de 5 cent. 1/2.

Le canal cholédoque n'est point englobé dans la tête du pancréas. Il est complètement indépendant et pénètre directement dans l'intestin.

L'estomac pèse 270 gr. et est normal. L'intestin est incisé sur toute son étendue; on y constate l'existence de matières liquides sanguinolentes.

Au niveau de l'ampoule de Vater, existe une masse végétante, non ulcérée, du volume d'une châtaigne, un peu dure, adhérente à la muqueuse en dedans de laquelle elle se développe, faisant saillie dans la cavité de l'intestin. Sa forme est irrégulièrement arrondie avec des parties plus ou moins saillantes.

Le pancréas se trouve complètement en dehors de la tumeur et est séparé du duodénum par du tissu cellulo-adipeux.

Le canal cholédoque indépendant du pancréas, vient aboutir dans la tumeur, après avoir été encapuchonné par la muqueuse. Il est dilaté dans son trajet. Un style introduit par son calibre montre qu'il se termine en cul-de-sac. Le stylet se perd dans la tumeur. Il en est de même si on l'enfonce dans le canal.

de Wirsung : celui-ci est aussi dilaté sur toute l'étendue du pancréas.

Des coupes pratiquées verticalement suivant le grand axe de la tumeur montrent, en certains endroits, le canal cholédoque tapissé de sa muqueuse, sauf à la partie supérieure. Il en est séparé à ce niveau par la tumeur qui s'est par conséquent développée dans le tissu même de la muqueuse.

Une coupe faite au niveau de la tête du pancréas permet de bien constater les rapports des différents organes. On trouve de dehors en dedans : le pancréas avec la coupe du canal de Wirsung dilaté ; l'intestin, la tumeur. On se rend compte que le cholédoque vient se jeter dans l'ampoule de Vater, sans être compris dans la tête du pancréas.

Examen histologique. — Les coupes de la tumeur ont porté sur différentes régions. La muqueuse de l'intestin, dans sa partie voisine de la tumeur, présente son apparence normale. On constate de nombreuses glandes de Lieberkühn à épithélium cylindrique avec noyau basal, transversal, dont le grand axe est perpendiculaire au grand axe de la cellule.

La tumeur qui est comprise dans le chorion de la muqueuse est divisée en lobes par des traînées de tissu fibreux, et se présente à différents stades d'évolution. Certains des lobes ont une apparence adénomateuse. Ils sont constitués par des noyaux typiques à épithélium cylindrique dont les noyaux volumineux sont dirigés dans le sens de l'axe de la cellule. Ces noyaux sont plus ou moins réguliers, creux, en général, de forme ovale, oblongue, avec prolongements multiples. D'autres lobes sont formées par un épithélioma métatypique à cellules polymorphes de volume inégal, remplies parfois par un noyau très volumineux, ou contenant deux noyaux.

Entre ces deux variétés de lobes de la tumeur, il est tous les intermédiaires, et l'on assiste, pour ainsi dire, à la transition entre l'épithélioma typique et métatypique.

Les traînées fibreuses, intermédiaires entre ces lobes contiennent des vaisseaux sanguins congestionnés. Certains tubes de nouvelle formation ont leur cavité remplie de globules sanguins auxquels sont mêlées des cellules cancéreuses pouvant affecter

une forme polygonale, ou plus ou moins cylindrique, avec noyau volumineux, coloré vivement par l'hématoxyline. Ces cellules sont soit isolées, soit agglomérées en petits amas. Par places s'est produite, au niveau de la tumeur, une sorte d'hémorrhagie cancéreuse. Il existe un espace assez étendu dont le fond est représenté par des globules sanguins qui dissocient des amas plus ou moins volumineux, plus ou moins réguliers de cellules cancéreuses, et qui sont eux-mêmes séparés, en certains endroits par des bandes fibreuses incomplètes.

Sur une coupe intéressant la tumeur et le canal cholédoque, on constate que le canal cholédoque pénètre dans la muqueuse qui présente la section de ses glandes de Lieberkühn et de nombreux vaisseaux sanguins. La tumeur est recouverte par la couche superficielle de la muqueuse et des replis villeux. On retrouve la formation de tubes adénomateux, d'épithélioma métatypique séparé en lobes par des bandes de tissu fibreux et d'hémorragie à l'intérieur et en dehors des tubes. Il existe à ce niveau une infiltration de cellules cancéreuses dans certain replis.

Le foie est le siège d'une sclérose accentuée, à point de départ périportal, formant des traînées incomplètes décrivant rarement un anneau réunissant plusieurs espaces portes. Le tissu de sclérose est relativement jeune, et montre, par places, des nodules embryonnaires. Il n'existe pas la moindre trace de dégénérescence graisseuse. Mais, en certaines régions, il y a une pigmentation légère des cellules par des grains biliaires. Pas de néoformation importante de canalicules biliaires.

Les reins offrent des altérations peu accentuées, un épaississement léger de la capsule des glomérules. L'épithélium des tubes contournés est sain, en général.

Observation II. — *Epithélioma de l'ampoule de Vater*, communiquée à la Société médicale des hôpitaux. Séance du 1er mai 1896.

Il s'agit d'un homme âgé de cinquante-trois ans, Charles B...

menuisier d'une excellente santé, sobre, et dont le passé n'offrait aucune tare d'alcoolisme ou de syphilis.

Au mois d'avril 1882, cet homme fut pris, sans cause connue, d'une jaunisse absolument indolente, et qui ressemblait à s'y méprendre à un simple ictère catarrhal, accompagné d'embarras gastrique. L'affection fut soignée par la diète lactée, quelques purgatifs et les lavements froids. Au bout de quinze jours, l'ictère disparut, les garde-robes redevinrent colorées et le malade reprit son travail, en apparence complètement guéri.

Le 22 mai, une nouvelle crise, tout à fait semblable à la précédente, se déclara, sans que rien, dans le régime ni dans les conditions physiques et morales de cet homme, pût expliquer la récidive de l'ictère. Celui-ci se comporta comme la première fois, et céda en trois semaines à une médication simple, sans aucun incident. Le malade n'éprouva jamais de douleur hépatique, le foie resta normal comme volume ; les seuls troubles fonctionnels furent de l'anorexie et du malaise gastrique. Le 10 juin, il quitta l'hôpital, ne conservant plus trace de jaunisse.

L'accalmie ne fut pas longue : le 12 juillet, un mois après, jour pour jour, le malade rentrait avec de la suffusion ictérique des téguments et des garde-robes décolorées, survenues depuis l'avant-veille. La santé générale restait bonne, et il n'y avait pas d'amaigrissement, l'alimentation se faisait régulièrement, bien que l'appétit fût médiocre ; le foie n'était ni gros, ni douloureux.

L'ictère céda encore, comme précédemment et même plus vite que dans la deuxième crise, car le 24 juillet, la coloration de la peau était redevenue normale. Toutefois, les urines restaient foncées, et les garde-robes grisâtres, ce qui prouvait que le foie continuait à fonctionner mal. Je conseillai au malade l'usage de pilules de podophylle tous les deux jours, et des dragées de pancréatine après chaque repas ; comme boisson, de l'eau légèrement alcaline et un régime peu animalisé.

B... rentra à l'hôpital le 28 août, un mois après en être sorti. Cette fois il s'était produit des accidents nouveaux, et la situation était devenue alarmante.

En effet, voici ce que racontait le malade. Dès le 3 août, l'ictère avait reparu, non plus indolent comme dans les crises antérieures,

mais accompagné de douleurs vives dans l'hypochondre droit et l'épigastre ; il n'y avait pas eu de vomissements, mais des maux de tête violents, un dégoût complet des aliments, de la fièvre et des sueurs nocturnes. Les téguments, en quelques jours, avaient pris une teinte ocreuse foncée, tandis que les urines devenaient d'un brun verdâtre, et les garde-robes absolument argileuses. En un mot, tous les signes d'une obstruction complète des voies biliaires s'étaient reproduits, compliqués cette fois d'un état fébrile et de phénomènes infectieux. Depuis lors, la santé générale avait décliné, la fièvre n'avait pas cédé, et le malade avait sensiblement maigri.

Au moment de son entrée à l'hôpital, le 28 août, nous constatons l'état suivant :

Teinte ictérique générale, d'un jaune ocreux, étendue aux téguments et aux muqueuses. Peau chaude (39°6) pouls rapide, à 120, langue humide et sale. Le malade est très abattu et présente un aspect typhoïde, il est somnolent, indifférent à ce qui l'entoure, et manifeste un dégoût absolu pour toute espèce de nourriture et de boisson.

A l'inspection, la région hépatique paraît légèrement bombée : il existe de la voussure sous-diaphragmatique. Le foie dépasse de quatre travers de doigt le rebord costal et mesure 16 centimètres de matité sur la ligne mammaire. La palpation est très douloureuse au creux épigastrique, dans la région correspondante au lobe gauche de la glande. Elle n'indique ni bosselure, ni saillie anormale, l'organe a conservé sa forme et son apparence lisse, le bord libre est tranchant sans inégalité ni épaisissement.

La rate paraît normale : peut-être, cependant, est-elle un peu plus développée qu'à l'état physiologique.

Le reste du ventre est souple, non douloureux, un peu ballonné. Il existe depuis quelques jours une diarrhée très abondante avec selles liquides et décolorées, d'apparence laiteuse, fétides.

Malgré la prostration, le malade n'a aucun trouble cérébral, et n'a pas déliré. Les symptômes hémorrhagiques font également défaut : il n'a pas eu n'épistaxis ni de mélœna, et la peau ne présente aucune tache de purpura.

Par contre, les urines sont rares, riches en pigments et en résines biliaires, et elles contiennent une notable proportion d'albumine. Les poumons et le cœur n'offrent aucune particularité à signaler.

La réunion des symptômes me fit penser que le malade avait probablement un calcul biliaire assez volumineux, enclavé dans le canal cholédoque, de façon à laisser libre, par intervalles, le cours de la bile ; que depuis un mois, l'obstruction des voies biliaires était complète, et qu'il s'était fait récemment de l'angiocholite caractérisée par l'invasion de la fièvre et l'état typhoïde.

La douleur vive à la pression épigastrique était, suivant moi, imputable à une poussée de périhépatite.

Je fis appliquer sur le foie six ventouses scarifiées, et je soumis le malade à la médication lactée exclusive, avec de l'eau de Vichy à petites doses.

Le lendemain matin, 29 août, la température avait baissé d'un degré, et la douleur hépatique à la pression était moindre. Mais l'état général était plutôt plus mauvais : le pouls assez fréquent, la langue plus sèche, l'abattement plus prononcé. La diarrhée fétide peristait (calomel 0,20 en deux doses, potion cordiale).

Le 30, la température matinale est moins accusée (38°,6), et la température du soir s'élève, sans frisson préalable, à 40 degrés. Le malade se plaint d'une céphalée atroce : il urine peu malgré le régime lacté. Le foie est toujours gros et tendu, mesurant 20 cent. de matité verticale.

Le 31, l'état reste sensiblement le même, avec une température un peu moindre ; la langue est toujours sèche, l'appétit nul, la diarrhée continuelle et abondante

Le lendemain, 1er septembre, à ces symptômes s'ajoutent des nausées et des vomissements muqueux. Le foie est moins douloureux et a diminué de volume, mais le cœur commence à faiblir, et le premier bruit cardiaque s'assourdit. La diarrhée persiste, malgré l'administration de diascordium et de salicylate de bismuth.

Le 3 septembre, nous trouvons le malade dans un état de prostration excessive, somnolent, presque comateux, avec un abaissement de température considérable : de 39 degrés, le

thermomètre est descendu brusquement à 37 degrés, sans cause apparente. L'explication de cette dépression nous est donnée quelques heures plus tard, par l'apparition d'une hémorragie intestinale profuse, qui fournit, coup sur coup, cinq garde-robes méléniques. (Injection d'éther, potion de Rabel, glace et opium.)

Pendant la nuit, l'hémorragie intestinale se renouvelle, et donne lieu encore à quatre garde-robes noires ; elle paraît atténuée le lendemain pendant la première moitié de la journée. Mais elle se reproduit dans la soirée et dans la nuit ; le malade succombe dans le collapsus, le 5 septembre, à 8 heures du matin.

Autopsie le 6 septembre, vingt-six heures après la mort.

Nous nous attendions à rencontrer une angiocholite liée à la présence d'un gros calcul enclavé dans le canal cholédoque Il s'agissait bien, en effet, d'une angiocholite, mais l'obstacle au cours de la bile était tout différent.

En ouvrant le duodénum, on trouve, au niveau de l'ampoule de Vater, une plaque d'épithélioma de 3 cent. 1/2 de longueur dans son grand diamètre, et de 2 cent. de largeur.

Cette plaque se présente sous l'aspect d'une petite masse mal melonnée, formant un relief de 2 à 3 millim. au-dessus de la muqueuse. Elle est d'un blanc jaunâtre, un peu colorée par la bile, de consistance molle, d'apparence inégale et tomenteuse sans ulcération ni ramollissement central. La partie médiane de la plaque est peu vasculaire : la périphérie, constituée par du tissu plus jaune, est injectée de sang et colorée en rouge vif. La muqueuse duodénale circonvoisine absolument saine et imbibée de sang noir. tandis que, en amont de la plaque, elle a sa couleur normale. L'hémorragie est donc bien provenue de la plaque d'épithélioma.

La base de la tumeur n'est pas indurée, et elle n'envahit pas le tissu sous-muqueux. Sur une coupe, elle est molle, translucide à la périphérie, opaque au centre qui commence à subir la dégénérescence graisseuse. Elle occupe exactement la place de l'ampoule de Vater qui a disparu.

Immédiatement au-dessus de la tumeur, et caché en partie par le bord végétant de celle-ci, se voit l'orifice du canal cholédoque, partiellement obstrué, mais non imperméable, car on

peut y faire passer facilement une sonde cannelée. L'oblitération n'était donc pas complète, ce qui explique comment, à certaines époques, l'ictère avait pu disparaître et le cours de la bile se rétablir. Mais pendant la vie la vascularisation de l'épithélioma était évidemment plus considérable, ce qui créait sans doute un rétrécissement plus serré du canal cholédoque ; de là, vraisemblablement, la persistance de l'ictère dans le dernier mois de la vie.

Qu'il y eût eu un obstacle réel au cours de la bile, la chose n'était pas douteuse ; car, immédiatement en amont de l'ampoule de Vater transformée en plaque d'épithélioma, le canal cholédoque offrait une dilatation énorme. Gorgé de bile, épaissi et ectasié, il mesure 3 cent. de circonférence, le triple de son calibre normal. La dilatation du cholédoque est inégale, sillonnée de replis valvulaires et creusée de fossettes multiples.

L'angiocholite, reconnaissable à l'épaississement des parois des vaisseaux biliaires, l'est encore plus à la nature de leur contenu. La bile y est en effet mélangée à du pus, parfaitement visible. En suivant les ramifications des canaux hépatiques à travers le parenchyme du foie, on trouve, de distance en distance des ampoules remplies de pus verdâtre presque pur ; sur d'autres points, mêlé à de la bile. Les petits conduits biliaires participent à l'inflammation, ils sont gorgés de bile et leurs parois sont doublées de manchons fibreux : il y a donc de la cirrhose péribiliaire.

Le parenchyme hépatique, à l'œil nu, offre une teinte vert-bouteille caractéristique : il est entièrement imprégné de bile, et sur ce fond verdâtre se détachent des lobules hépatiques dont la couleur est plus jaune. Partout on voit sourdre, des canalicules sectionnés, des gouttelettes de bile ; sur certains points, de petits foyers purulents, véritables petits abcès biliaires.

Il est remarquable que la vésicule biliaire est restée relativement indépendante de ce pocessus d'angiocholite. Elle est pourtant volumineuse et ses parois épaissies. Mais cette inflammation paraît de date ancienne, car le canal cystique est complètement oblitéré, et la vésicule ne renferme plus de bile. Son contenu est purement muqueux, comme il arrive à la suite des oblitéra-

tions vésiculaires, et on ne trouve aucune trace de calculs qui aient pu provoquer une cholécystite antérieure.

Le pancréas, examiné avec le plus grand soin, n'offre aucune lésion évidente. Il ne semble pas que le canal de Wirsung ait subi une dilatation parallèle à celle du canal cholédoque. La tête du pancréas n'est ni dure, ni transformée en substance cancéreuse ou scléreuse ; elle offre sensiblement sa structure normale ; il n'y a ni hémorrhagie interstitielle, ni induration suspecte. Le tissu de la tumeur s'arrête nettement au niveau de la région de l'ampoule de Vater, et ne pénètre pas au-delà du tissu sous-muqueux du duodénum. Il n'y a, par conséquent, aucune relation de continuité entre la lésion intestinale et le pancréas.

Cet épithélioma reste circonscrit à l'ampoule de Vater, sans même se propager aux ganglions voisins. Ceux-ci sont peut-être un peu plus gros que de coutume, mais ne présentent aucune modification dans leur structure, ni dans leur consistance, qui puisse faire croire à leur dégénérescence.

Il existe pourtant un petit noyau d'épithélioma secondaire, gros comme un pois, qui a commencé à coloniser au niveau du lobe gauche du foie. C'est le seul que nous ayons rencontré et il paraît de date récente.

La rate a sa structure normale et mesure 12 cent. de longueur.

L'examen histologique de la tumeur duodénale, pratiqué par M. Pennel, a montré la présence d'un épithéliome à cellules cylindriques, tout à fait analogue aux cancers épithéliaux de la muqueuse intestinale. L'examen de la petite tumeur secondaire n'a pas été pratiqué.

Observation III. — *Cancer de l'ampoule de Vater* par M. Ray. Durand-Fardél (*Presse Méd.*, 17 juin 96.

Histoire clinique. — Le nommé Cassin, cocher, âgé de cinquante-huit ans, a toujours joui d'une bonne santé jusqu'à la maladie actuelle et ne semble pas avoir fait d'excès alcooliques notables. On ne relève aucun souvenir de cancer dans ses ascendants.

Le 4 Septembre 1888, C... se réveille avec la jaunisse, sans avoir souffert de coliques : il s'était aperçu la veille que ses matières étaient peu ou presque pas colorées, et d'aspect graisseux. Il va consulter à Lariboisière, où on lui ordonne une purgation, de l'eau de Vichy et le régime lacté.

Au bout de trois semaines, il veut reprendre son travail, mais, très fatigué, il est obligé de s'arrêter, et se fait admettre à l'hôpital Bichat, le 1er octobre.

L'ictère persistait : le malade se rappelle que les médecins de l'hôpital, en l'examinant, on dit qu'*ils ne trouvaient pas la vésicule biliaire ;* le traitement consiste en bicarbonate de soude, iodure de potassium et régime lacté. Dès ce moment l'appétit se perd, et l'amaigrissement s'accentue d'une façon rapide.

Sorti de Bichat, le 20 octobre, C... reste chez lui, où il reprend de l'appétit et quelques forces, mais il est, suivant sa propre expression, « maigre comme un cadavre ».

Le 14 novembre, sur le conseil de son médecin, C... vient consulter à l'Hôtel-Dieu, où il est reçu, salle Saint-Cristophe.

A ce moment, l'ictère est très accentué, sans être vert ; les matières sont complètement décolorées, les urines franchement ictériques.

L'amaigrissement est notable, mais l'appétit est très conservé et les forces suffisantes.

Par la percussion et la palpation, on délimite nettement le foie qui déborde de 4 centimètres le rebord des fausses-côtes sur la ligne mamelonnaire. La vésicule biliaire grosse, résistante, est très facile à saisir, et son extrémité arrondie fait une saillie sensible à quelques centimètres au-dessous du bord du foie.

La rate est un peu grosse. Les autres organes sont normaux. Il n'y a pas d'ascite.

Le diagnostic d'ictère par obstruction du canal cholédoque n'est pas discuté, en raison de la décoloration des matières et de la distension de la vésicule, mais la cause de cette obstruction est plus difficile à établir. L'absence complète de douleur fait éliminer la lithiase biliaire ; le néoplasme est indiqué comme possible, mais peu propable, en raison de l'état satisfaisant du

malade et de l'absence d'antécédents. On s'arrête à l'hypothèse d'un bouchon muqueux siégeant au niveau de l'abouchement des voies biliaires dans l'intestin.

En raison de la persistance de l'obstruction, M. Tillaux est consulté sur l'opportunité d'une intervention chirurgicale ; mais, en l'absence de signes fonctionnels graves, il conclut à l'expectation jusqu'à l'apparition de phénomènes d'aggravation.

Vers le 15 janvier 1889, les selles, décolorées jusque-là, reprennent leur aspect normal, l'ictère s'éclaircit un peu, l'état général est aussi satisfaisant que possible, et, le 3 février, le malade parle de s'en aller chez lui : le foie a un peu diminué de volume, et la vésicule biliaire, beaucoup moins distendue, est remontée de 2 centimètres au-dessus du point de repère marqué un mois auparavant.

Le 13 février, le malade se plaint d'un point de côté très douloureux à droite ; la respiration est gênée, un peu anxieuse, l'auscultation est encore négative ; fièvre.

Le 16, l'état s'aggrave : la température monte à 39°, 7 le soir et 38° le matin ; on perçoit des frottements très nets au-dessus de l'omoplate à droite.

Le 18, même état avec extension à droite des frottements en haut, un souffle aigu à l'angle de l'omoplate, matité et silence respiratoire à la base : pas d'égophonie ni de pectoriloquie ; une ponction exploratrice est absolument négative.

Le 21 février, l'état général est mauvais, la fièvre persiste entre 39° et 38°, l'ictère devient de plus en plus foncé, le foie a repris le volume qu'il avait à l'entrée, la vésicule biliaire est de nouveau distendue, et les matières sont décolorées. L'examen du cœur révèle la présence d'une péricardite sèche.

A partir de ce moment, l'état du malade devient de jour en jour plus grave : l'ictère est vert olive, la langue sèche, la respiration pénible ; des frottements et des râles sont perçus aux deux bases; pas d'expectoration. Furoncle à la fesse droite.

Le 10 Mars, un délire tranquille s'installe et ne quitte pas le malade qui meurt le 14 mars. La température est tombée progressivement jusqu'à la normale dans ces cinq derniers jours.

Autopsie. — Examen macroscopique. Pas de liquide dans

les plèvres. Le poumon droit est, de haut en bas, recouvert de fauses membranes épaisses, fibrineuses, récentes. Le tissu pulmonaire est congestionné, même hépatisé à la base. Le poumon gauche est aussi recouvert de fauses membranes, mais limitées à la base qui est congestionnée. Le cœur, surchargé de graisse, ne présente pas d'autres lésions. Le péricarde est dépoli et rugneux.

Les reins, gras et mous, colorés en jaune vert, très congestionnés, se décortiquant mal, pèsent 275 grammes environ. On y trouve d'anciens infarctus.

La rate, volumineuse, dure, pèse 420 grammes.

Le foie très saillant, est vert foncé. Sa surface est unie, sa consistance dure ; il pèse 2 kil. 100 gr. En le soulevant, on voit les canaux biliaires très distendus, aboutissant à une vésicule énorme, à parois épaissies, renfermaut une bile colorée, visqueuse.

Le canal cholédoque, nu point où il rejoint la paroi duodénale forme une sorte de poche de 2 centimètres de diamètre, qui se continue avec le reste du canal et les canaux hépatique et systique, uu peu plus gros, chacun, que le petit doigt.

Lorsqu'on fend ces canaux suivant leur longueur, on les trouve remplis de bile, et les parois sont plus épaisses que normalement. Exactement au point d'abouchement du canal dans la paroi intestinale, on voit faisant saillie dans le canal cholédoque une petite masse arrondie, de la grosseur d'un noyau de cerise, d'une consistance assez pure, de coloration blanchâtre. Elle est implantée sur une sorte de base indurée, qui se continue dans la paroi intestinale (figure 2).

En ouvrant, d'autre part, le duodénum, on voit, au niveau de l'ampoule de Vater, une petite masse irrégulièrement arrondie (figure 1) en forme de plateau à peine saillant, blanchâtre, d'un centimètre de diamètre. Vers le centre de ce plateau, on peut distinguer un petit orifice *aplati*, perméable à un stylet qui pénètre dans le canal de Wirsung ; l'orifice du canal cholédoque ne peut être trouvé. Cette induration aplatie correspond exactement à la petite masse arrondie qui fait saillie de l'autre côté, dans le canal cholédoque, et avec laquelle elle se continue.

Le pancréas présente son aspect normal, et son canal excréteur n'est pas dilaté.

Le reste de l'intestin et l'estomac sont normaux : il n'y a pas d'ascite.

Le foie ne présente que des lésions de cirrhose biliaire au début ; en aucun point on n'y trouve de noyau cancéreux, non plus, du reste, que dans aucun des viscères explorés avec grand soin, ainsi que la colonne vertébrale.

Examen microscopique. Cet examen, pratiqué sous le contrôle de mon maître et ami, M. Letulle, donne les résultats suivants.

On voit, à un faible grossissement, que la masse polypeuse est constituée par du tissu carcinomateux modérément végétant. Ce tissu paraît composé de deux substance très distinctes.

La première consiste en bandes minces de fibres musculaires lisses, qui se détachent manifestement des couches musculaires de la paroi du canal cholédoque. Elles se divisent, dans la profondeur du polype, sous forme de faisceaux minces s'écartant les uns les autres sous des angles variés. Des loges irrégulières sont ainsi circonscrites, dont les parois sont renforcés d'ailleurs par un tissu conjonctif plutôt dense.

Dans l'intervalle de ces travées se trouve l'autre substance essentiellement épithéliale.

L'épithélium cancéreux est composé de masses néoplasiques, dont un certain nombre sont encore nettement typiques : il s'agit de cavités glandulaires tapissées d'epithélium cylindrique, qui demeure bien ordonné contre la paroi vaguement limitée sur laquelle il s'insère (fig. 3) ; mais, en même temps, la cavité de chacune de ces glandes est remplie d'un assez grand nombre de grandes cellules épithéliales désordonnées (figure 4).

Dans les intervalles des boyaux d'épithélium cylindrique, on aperçoit des amas de cellules épithéliales irrégulièrement distribuées (fig. 4), qui farcissent en réalité tous les espaces conjonctifs de la région. Ces épithéliums n'ont plus régulièrement le caractère cylindrique : leur polymorphisme est frappant et leur volume des plus variés. De cette disposition résulte l'impression formelle qu'on est en présence d'un carcinome partiellement typi-

que, c'est-à-dire cylindrique, ayant débuté par le canal excréteur, et perdant rapidement son caractère spécifique d'épithéliome cylindrique, pour devenir carcinome diffus.

La preuve, d'ailleurs, de cette origine aux dépens de l'épithélium et du revêtement du canal, est donnée par l'étude comparative des glandes muqueuses du même canal. Ces glandes, presque toutes dilatées, contiennent un épithélium muqueux bien ordonné, la couche épithéliale adhérant régulièrement à la paroi connective ; aucune végétation papillaire ne se montre dans l'intérieur des cavités.

La couche profonde de l'intestin grêle montre ses glandes de Liberkuhn intactes ; peut-être quelques-unes d'entre elles sont-elles légèrement hypertrophiées, et leurs épithéliums sont-ils atteints de transformation muqueuse plus marquée qu'à l'état normal ; mais il ne s'agit là que de lésions d'irritation secondaire, fort légères à la vérité, et la couche musculeuse sous-muqueuse est parfaitement respectée.

Sur quelques points, le tissu interstitiel de la muqueuse duodénale est notablement irrité ; les travées conjonctives sont gorgées d'éléments lymphatiques jeunes accumulées autour des boyaux glandulaires. Cet aspect est surtout marqué au niveau de la partie saillante de la muqueuse intestinale, qui constitue le plateau visible dans la figure 1.

Autour du point d'implantation de la partie polypeuse, et dans toute l'épaisseur des parois du canal, on retrouve l'infiltration néoplasique atypique décrite précédemment. Les boyaux cancéreux, très irrégulièrement distribués, infiltrent les faisceaux musculaires et les lames connectives.

Il faut insister sur un caractère important : c'est l'absence de vaisseaux sanguins de nouvelle formation dans la masse cancéreuse, et l'intégrité apparente de la plupart des vaisseaux visibles de la région.

Sur les coupes colorées par le carmin aluné ou la safranine, on peut constater les signes de la vitalité exubérante des masses néoplasiques. On y voit, dans les culs-de-sac, encore bien limités, des points de végétations épithéliomateuses ; en outre, les couches épithéliales gorgées de noyaux, encore bien perpen-

diculaires à la paroi, contiennent, en maints endroits, des cellules qui présentent toutes les figures de la multiplication indirecte des noyaux : cet aspect de karyokinèse est des plus évidents dans la figure 4.

Cette observation peut donc se résumer ainsi : ictère chronique par obstruction, avec rémissions passagère ; évolution lente, amaigrissement et cachexie progressive ; néoplasme très limité à l'ampoule de Vater, avec empiètement sur l'abouchement du canal cholédoque.

Les symptômes cliniques relevés dans l'observation de M. Hanot et dans la mienne sont, comme on peut le voir, à peu près indentiques. La différence, qui porte sur la durée plus courte de l'évolution dans mon cas, s'explique facilement ; la mort est survenue plus tôt, en raison de ce qu'elle a été le fait, non de la cachexie elle-même, ni d'une aggravation de l'ictère, mais d'une infection accidentelle évoluant sur un organisme épuisé. Sans cette affection surajoutée, il est permis de croire, d'après l'état des viscères noté à l'autopsie, que la survie aurait pu atteindre les dix à douze mois mentionnés par Hanot, au lieu des six mois constatés.

C'est dans la conformation même du néoplasme, et dans son mode de progression, que mon observation diffère des précédentes : au lieu de proéminer dans l'intestin, la tumeur fait une saillie notable dans le canal cholédoque, laissant le pancréas indemne, ainsi que son canal excréteur ; à tel point, que l'impression première a été celle d'un cancer des voies biligaires et qu'il y aurait peut-être lieu encore de réserver la question.

On a vu, en effet, par l'examen microscopique, que le néoplasme correspond à un épithélioma né aux dépens d'un épithélium de revêtement et non d'un épithélium glandulaire ; ce qui, au besoin, permettait d'éliminer un cancer de l'intestin, envahissant par sa profondeur le canal cholédoque accolé à lui. Le néoplasme est, de plus, absolument indépendant du canal de Wirsung qui reste perméable et sain.

Si donc il s'agit d'un cancer du canal ampullaire, c'est la par-

tie terminale du canal cholédoque qui est en cause, plus que tout autre partie de la région.

Il n'y a donc pas ici à distinguer entre les différentes formes cancéreuses *excrétoire* ou *glandulaire*, du canal pancréatique, et, en tenant compte des différences signalées, on doit ranger cette observation dans les cas de *cancer du pylore pancréatico-biliaire*, suivant l'expression de M. Hanot, avec prédominence de la localisation biliaire.

Or, le cancer primitif du foie a pour point de départ, on l'admet généralement, les canaux biliaires : M. Rolleston a réuni un certain nombre de cas de cancer primitif des gros conduits biliaires, et voici les résultats de son travail. Le néoplasme peut débuter en n'importe quel point des conduits biliaires : sur 18 cas, le canal hépatique fut atteint 3 fois, les canaux cystique et hépatique 1 fois, le *canal cholédoque 14 fois*. La structure est celle d'un carcinome à cellules cylindriques : « l'auteur pense que le cancer de Vater doit être, au point de vue histologique considéré comme un carcinome de la terminaison des voies biliaires ». Cette conclusion serait volontiers la mienne.

Ainsi donc pour résumer l'état de la question, le cancer de l'ampoule de Vater, évoluant avec la symptomatologie type que l'on connaît maintenant est considéré par M. Bard comme un *cancer du pancréas* variété artificielle de la forme excrétoire ; par M. Rendu comme un *cancer intestinal* ; par M. Hanot, comme un *cancer pancréatico-biliaire ;* l'observation que je publie me porterait à l'admettre, dans l'espèce, comme un *cancer primitif des voies biliaires.*

Quant à la question du traitement, l'intervention chirurgicale suggérée par M. Hanot semble justifiée, étant donnée : que la maladie est bien caractérisée par un ensemble de symptômes, toujours les mêmes ; que ce syndrome semble correspondre à une lésion très limitée, quelle que soit son origine histologique admise ; enfin que, dans les cas rapportés, tout au moins la mort survient fatalement, par le seul fait de l'obstruction biliaire infranchissable, et avant toute généralisation du néoplasme.

Observation IV. — Mac-Neal 1835.
2e observation du Mémoire de Whittier.

Marin admis à l'infirmerie de Baltimore pour une nécrose du métatarse. Le lendemain de l'opération, vomissements et diarrhée. Evacuation de matières sèches et fétides, ictère généralisé. Les symptômes sus-indiqués persistent. Le patient mourut seize jours après l'opération. Pendant les trois derniers jours, il y eut des selles sanglantes et fétides.

Autopsie. = Dans la seconde portion du duodénum, près de l'embouchure du canal cholédoque, on trouve une obstruction complète produite par une grosse masse dure adhérente à la tête du pancréas. Ulcération envahissant la face interne du duodénum. Dilatation énorme de la vésicule biliaire. Lésions étendues du foie (sic). Veine porte complètement oblitéré par la tumeur. Estomac sain.

Observation V. — Mason
10e observation du Mémoire de Whittier.

Homme de 51 ans. Pas d'antécédents de famille. Rien de mauvais dans les habitudes. Pneumonie à 43 ans.

En octobre 1887, nausées, vomissements, diarrhée et jaunisse. Gêne et douleur dans l'abdomen. Peu de jours après, on trouve dans la région inguinale droite une masse résistante, grosse comme le poignet. Cette masse disparut plus tard à la suite de contractions intestinales puis reparut de temps en temps. La douleur hépatique n'augmenta pas, mais on nota de la tension épigastrique.

Le 11 novembre il sort de l'hôpital amélioré, mais encore jaune. Il rentre le 3 janvier 1888, ayant beaucoup maigri et perdu des forces. Ictère accentué. Persistance de la douleur dans le côté droit du cœur.

Vomissements fréquents. Parésie intestinale, pas d'ascité. Masse dure, résistante, grosse comme un citron, dans l'hypochondre

droit. L'aspiration, pratiquée plusieurs fois pendant les semaines suivantes donna issue à une petite quantité de liquide opaque, ténu, fluide.

Affaiblissement considérable, Persistance de l'ictère. Légère augmentation de volume du foie. Le 23 mars délire, le 27, hémorrhagie intestinale de 8 onces et mort.

Autopsie. — Les deux premiers pouces du duodénum sont dilatés, et trois fois plus large qu'à l'Etat normal A l'orifice du cholédoque tumeur du volume d'une noix, avec une surface mamelonnée recouverte de petits caillots. Vésicule biliaire très dilatée, à parois épaisses contenant du pus fluide.

Foie augmenté d'un tiers. A la coupe, nombreux abcès sur le trajet des conduits biliaires.

Observation VI. — Sydney Coupland.
VIe obs. du Mémoire de Whittier.

Homme de 72 ans, hospitalisé. Quatorze semaines avant de mourrir, il commença à souffrir de vomissements et de flatulence, après un repas pris de bon appétit. Les vomissements durèrent cinq jours. Pas de douleur. Alors un ictère intense se développe progressivement, mais sans douleur. Intestin libre, matières presque décolorées. Pas de tuméfaction ni de résistence. Foie augmenté de volume. Pas d'ascite. Affaiblissement marqué. Vomissements intermittents, coma, mort.

Autopsie. — Un peu de dilatation gastrique, masse indurée dans le duodénum, siégeant près de l'embouchure du cholédoque et ulcérée sur sa face interne, l'envahissement du cholédoque par cette tumeur en a amené l'obstruction et la dilatation de la vésicule biliaire. Petits nodules néoplasiques dans le foie, néphrite interstitielle.

Observation VII. J. Coats et Finlayson. *Cancer de la portion terminale du cholédoque. Ictère. Retrodilatation des canaux excréteurs de la bile et de la vésicule biliaire. Rupture de la vésicule. Peritonite biliaire.* Trans of Glasgow Path. et clinical society, III, 244-246.

La succession des phénomènes, dans ce cas est, semble-il suffisament indiquée dans le titre de l'observation et on peut décrire dans le même ordre les résultats de l'examen post-mortem. en s'aidant du dessin qui en reproduit les points les plus saillants (1).

La lésion est une tumeur siégeant à la fin du canal cholédoque En ouvrant le duodénum, on vit la place de la papille occupée par une masse proéminente de forme cylindrique, paraissant exister en dehors et en dedans de l'intestin, mais épaississant la paroi de ce dernier. Pour étudier la disposition des parties, on incisa le cholédoque dans la portion intrapariétale de son embouchure dans la papille à l'extérieur. C'est ce que montre la figure dessinée à la chambre claire. Le canal est très dilaté, et son diamètre atteint un pouce trois quart à sa terminaison, la muqueuse est remplacé par un tissu mou, irrégulier, bourgeonnant, en partie ulcéré, cette lésion occupe un espace d'un pouce compté de la fin du canal, et se termine par un bord abrupt qui le sépare nettement de la muqueuse lisse, du canal dilaté. Le néoplasme est entièrement circonscrit à la fin du cholédoque : la muqueuse duodénale n'est pas infiltrée et la tête du pancréas est également indemne.

Les caractères histologiques de la tumeur sont nettement ceux d'un cancer à sa surface, il y a une grande quantité de cellules épithélales, du type cylindrique. La paroi du canal est infiltrée par un stroma contenant des alvéoles, remplis de cellules. Ces cellules et ces masses forment en quelques points des noyaux isolés.

En arrière de la tumeur les conduits biliaires sont distendus les canaux cystique ethépatique, la vésicule biliaire sont largement distendus et ont leurs parois amincies. Ils ont subi pendant

(1) Nous n'avons pu faire reproduire ce dessin.

l'examen un léger affaissement. Les tissus sont très altérés au voisinage de la vésicule, le grand epiploon adhère la à partie gauche de son fond. En disséquant avec soin ces adhérences on met à découvert une perforation laissant suinter une matière épaisse, mélange de bile et de mucus. En étalant la vésicule ouverte, on découvrit une petite ouverture ovale à bords arrondis : une sonde qu'on lui introduit traverse les adhérences épiploïques et ressort par l'ouverture déjà signalée.

La cavité péritonéale, contient une grande quantité de bile fluide, et en plus une couche de fibrine mollasse qui agglutinait les anses d'intestins et formait par places des masses épaises.

La bile s'échappant de la vésicule avait produit une péritonite biliaire aguë. L'excédat fibrineux et l'excédat séreux étaient fortement tenités par la bile.

Le foie avait l'aspect ordinaire qu'il a dans les obstructions du cholédoques. Les voies biliaires intrahépatiques, sont distendues et le tissu hépatique gorgé de bile. Le lobe droit offre une lésion surajoutée ; c'est un corps rond, dur, siègeant en plein foie ; il est entouré d'une capsule de tissu conjonctif, et n'est autre chose qu'un kyste hydatique mort.

Tous les tissus sont imprégnés de matière colorante biliaire, la peau les conjonctives, l'endocarde, l'endartère, la rate, les reins, etc.

Le malace de qui provient ces pièces, était un homme de 48 ans, entré dans le service de M. Finlayson, Western Infirmares, le 15 décembre 1889 pour un ictère datant de dix mois. Ses matières étaient décolorées, et l'ensemble était celui d'un ictère par obstruction. Le foie était manifestement augmenté ; son bord inférieur était dur, et sa surface semblait irrégulière et semée de nodosités.

Une saillie dépassant la matité hépatique fut considérée comme dépendant de la vésicule biliaire distendue, le patien t avait perdu environs trois *stones* depuis le début des accidents; l'absence complète de douleurs paroxystiques dans les antécédents empêchaient de songer à la lithiase biliaire.

Le Docteur Finlayson porta le diagnostic de cancer du foie, avec assez d'assurance, aussitôt après l'entrée du malade ; et en

somme c'était exact, puisqu'il s'agissait bien du tumeur maligne, l'augmentation de volume du foie pouvait être mise sur le compte de l'obstruction des voies biliaires. Les irrégularités de la surface n'étaient pas dues, comme on l'avait supposé, à des nodules cancéreux. Mais semblent défendre des adhérences qui rattachaient l'épiploon à la vésicule.

Après l'admission, le diagnostic de cancer hépatique semble corroboré par la présence d'un épanchement ascitique accompagnant un ictère foncé permanent, l'absence de tous signes de cirrhose.

Dans ce cas, le diagnostic hésitait entre un calcul arrêté dans le cholédoque et un cancer obstruant l'extrémité de ce canal. Mais le diagnostic de lithiase, ne cadrait ni avec les nodosités du foie ni avec l'ascite, il n'y avait pas de paroxysmes douloureux. L'affaiblissement du malade semblait confirmer l'idée de cancer.

La terminaison prouva qu'il s'agissait bien d'un cancer, mais pas absolument conforme au diagnostic ; mais, au point de vue pratique, ce diagnostic peut être considéré comme bon.

Le 7 janvier, le patient se plaignait soudain de douleurs violentes au niveau de la vésicule, qui était très tendue ; ces douleurs ne s'atténuèrent pas, jusqu'à la mort qui survint le 15 janvier, certainement à la suite de la rupture de la vésicule qui détermina une péritonite généralisée. Le docteur Finlayson était absent à ce moment ; sans cela il eût pu accepter ce qu'il avait délibérément rejeté lors de l'admission, savoir l'intervention chirurgicale ; la chirurgie n'eut pu, sans doute, sauver ce malade, mais elle aurait peut-être apporté quelque soulagement.

CONCLUSIONS

I. Le cancer primitif de l'ampoule de Vater est une maladie rare.

Beaucoup des observations publiées sous ce nom, auraient besoin d'être soumises à une critique approfondie. Au point de vue macroscopique, il se présente dans les cas types, sous forme d'une petite masse bien limitée, sans tendance à la généralisation ; pouvant obstruer secondairement l'entrée des canaux cholédoque et pancréatique, mais respectant quelquefois le second et laissant indemne la tête du pancréas.

II. *Au point de vue histologique*, le point de départ de la tumeur est plus difficile à apprécier, l'épithélium cylindrique qui la constitue se retrouvant dans la partie terminale des canaux, aussi bien que dans l'ampoule elle-même et dans l'intestin. C'est la localisation étroite de la tumeur dans le cas de M. Hanot, qui constitue le principal argument en faveur de son origine purement ampullaire. D'autre part, il nous semble évident que, dans le fait de M. Durand-Fardel, le néoplasme ait eu pour origine la portion terminale du cholédoque. De même, chez le malade de M. Rendu, la tumeur aurait eu pour point de départ l'intestin.

Ce qui nous conduit à dire qu'il semblerait logique de décrire à part une forme anatomique spéciale, un cancer type, primitivement ampullaire, c'est-à-dire

se développant aux dépens des éléments propres de l'ampoule et s'y localisant, pour ainsi dire. Tout en admettant un cancer d'origine intestinale et un cancer d'origine excrétoire, biliaire ou pancréatique, ce cancer ampullaire proprement dit serait, par rapport aux canaux excréteurs du foie et du pancréas, ce qu'est le cancer du pylore, par rapport à l'estomac.

III. *Cliniquement*, le cancer de l'ampoule de Vater serait surtout caractérisé par une marche relativement lente et peut être aussi, sinon par l'intermittence, du moins par la variabilité et la précocité relative de l'ictère, qui n'ont encore été signalés, ni dans le cancer du pancréas, ni dans le cancer du duodénum.

BIBLIOGRAPHIE

1835 **Mac-Neal.** North America arch. Baltimore, II, 157.

1840 **Durand-Fardel.** Symptômes d'étranglement intestinal. Pas d'ictère. Cancer du canal cholédoque. Dilatation des voies biliaires (*Arch. gén. de Méd.*).

1846 **Stokes.** Cancer de la deuxième portion du duodénum (*Dublin, quartaly Journ. of med. Science*).

1859 **Féréol.** Tum. canc. de l'ampoule de Vater (Recueil des travaux de la soc. méd. d'observat. III. 123.

1868 **Merkel.** Cancroïde du duodénum avec ictère. *Wiener Med. Press.*

— . — Ictère consécutif à l'obstruction du cholédoque par un épitthélioma du duodénum.

— **Lambl.** *Archiv. für pathologische Anatomie. T. VIII.*

— **Frerichs.** *Traité des maladies du foie.* Cancer du duodénum, avec oblitération du canal cholédoque.

1873 **Sidney Coupland.** *Tr. Path. Soc. of London.*

1875 **Avezou.** Cancer de la deuxième portion du duodénum. Ictère. Mort huit mois après l'apparition de l'ictère (*Bull. Soc. Anat.*)

1876 **Caillet.** Ictère consécutif au cancer du duodénum. Thèse de Paris.

1879 **Dickinson.** New-York. *Méd. Journ.* XXX 140,

1880 **Coupland.** *Tr. of the Path. Soc. London.*

1886 **Jaccoud.** Leçons de clinique médicale (Pitié).

— **Sahli.** *Anal in Sem. Méd.*, p. 153.

1887 **Martha.** Cancer du duodénum au niveau de l'ampoule de Vater (*Bull. Soc. Anat.*).

1888 **Bard et Pic.** Cancer du pancréas (*Rev. de Méd.*)

1889 **Morax.** Rétention biliaire, oblitération du canal cholédoque au niveau de son embouchure par un petit nodule épithélioma-teux (*Bull. Soc. Anat.*).

1889 **Pilliet.** Epithélioma de l'ampoule de Vater (*Bull. Soc. Anat.*).

1889 **Whittier.** Treize observations de cancer primitif du duodénum (*Boston Méd. Jour.*, 17 octobre, p. 377).

— **Mason A. T.** *Boston City hosp. Reç. B. C. H. CCLXII, N. CCLXV.* 154.

1890 **Busson.** Du cancer de l'ampoule de Vater. Thèse de Paris, p. 149.

1892 **J. Coats et Finlayson.** Cancer of terminal part of common bile duct, jaundice, distention of ducts and gall-bladder. Rupture of gall-bladder and biliary peritonitis. Trans. Glascow Path. et Chir. Soc. III, 244-246.

1893 **Mirallié.** Cancer primitif du pancréas. *Revue générale* (*Gaz. des Hôp.*, 15 octobre).

1894 **Perdu.** Sur les formes cliniques du cancer primitif du pancréas. Thèse de Paris.

1894 **Courmont.** Double cancer primitif de l'œsophage et de l'ampoule de Vater (*Lyon. Méd.* 3 juin).

1894 **Pilliet.** Sur la structure de l'ampoule de Vater (Soc. de Biol. 7 juillet).

1894 **Pic.** Cancer primitif du duodénum. *Revue de médecine*, décembre 1894, jan. 1895.

? **Frankel.** Hydropisie de la vésicule biliaire et d'une partie du cholédoque. Cholécystotomie. Mort. Cancer de l'orifice intestinal du cholédoque. *Berlin. Klin. Woch.* 4 et 11 juin (cette indication, fournie par la *Revue des sciences Médicales* de 1895, est erronée et nous n'avons pu retrouver le fait).

1895 **Hanot.** La bile incolore. Acholie pigmentaire. *Sem. Méd.* 1er mai.

1896 **Hanot.** Cancer de l'ampoule de Vater (*Ass. Fr. pour l'av. des Sciences.* Congrès de Tunis, 1er-5 avril. In extenso dans le *Bull. méd.* nº 28, 1896).

— **Bard.** Rapport des cancers de l'ampoule de Vater et des cancers du pancréas (id.) *Bull. méd.*, nº 29, 1896).

— **Rendu.** Epithélioma de l'ampoule de Vater. *Soc. méd. des Hôp. de Paris*, 9 mai.

— **H. J. Rolleston.** Primare Carcinoma of the large bile duct. *Méd. chron.* Manchester, 1895-96. N. S. Vol. IV, nº 4, 241-253.

— **Ray, Durand-Fardel.** Cancer de l'ampoule de Vater. *Presse Méd.* 17 juin.
— **Cornil et Ranvier.** *Traité d'histologie pathologique.*

Vu par le Président de la Thèse :

CORNIL.

Vu par le Doyen :

BROUARDEL.

Vu et permis d'imprimer :

Le vice-recteur de l'Académie de Paris,

GRÉARD.

ORLÉANS. — IMP. GASTON MORAND.

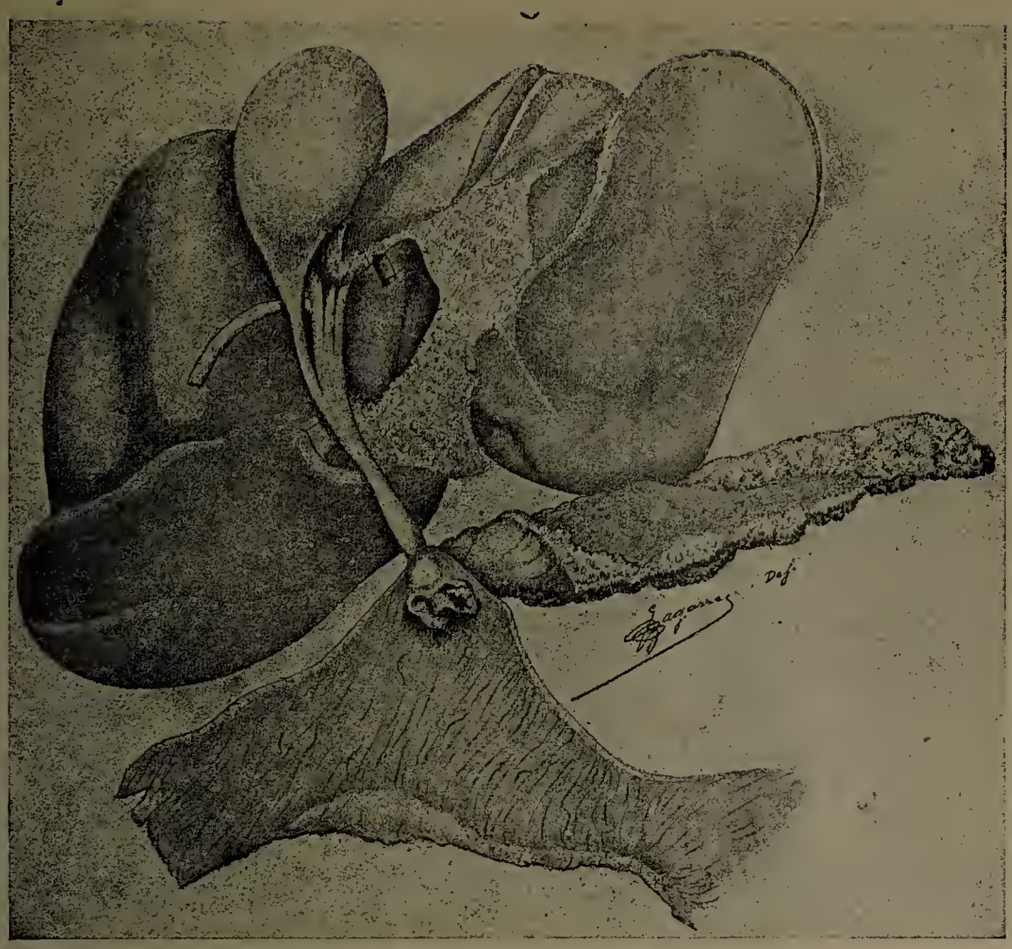

Fig. 1. — Figure due à l'extrême obligeance de M. Hanot et se rapportant à son observation.

Fig. 2. — Figure due à M. Hanot. Coupe passant par la tête du pancréas et montrant, en allant de gauche à droite : (a) la tumeur, (b) l'intestin, (c) le canal cholédoque dilaté, (d) le canal de Wirsung.

OBSERVATION II

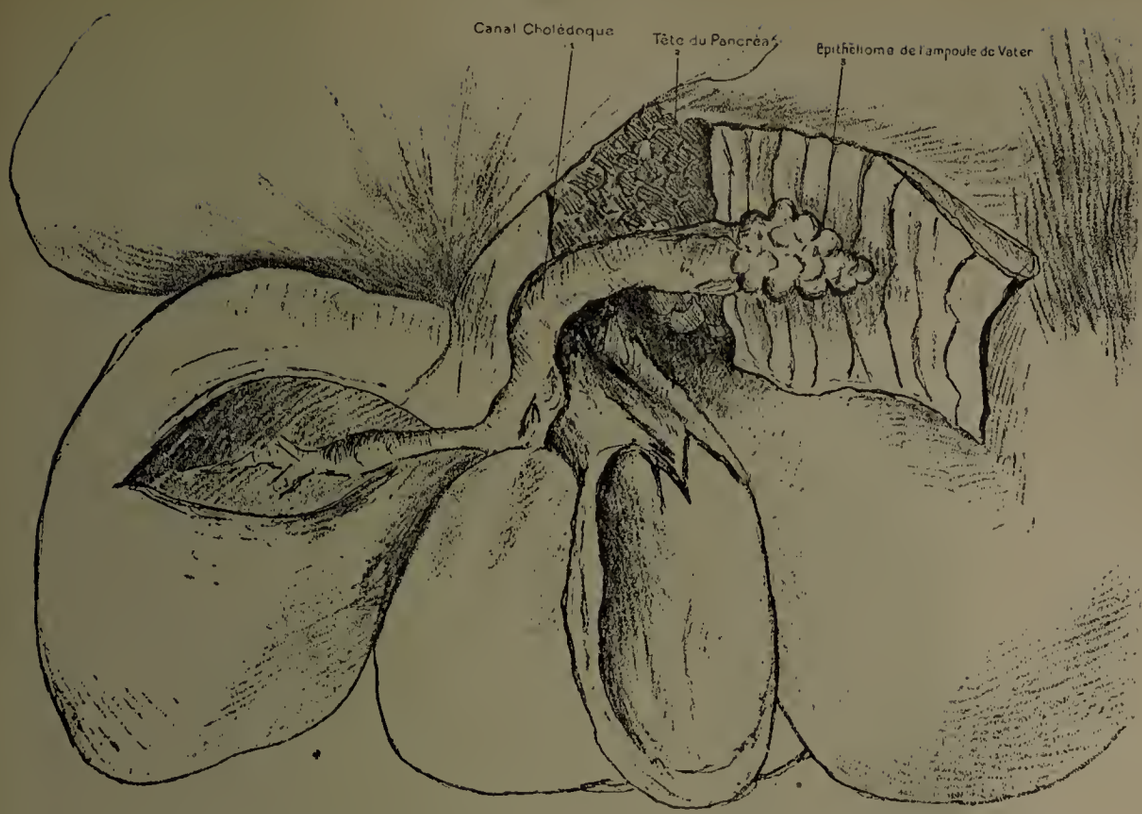

Figure due à l'extrême obligeance de M. Rendu et se rapportant à son observation.

OBSERVATION III

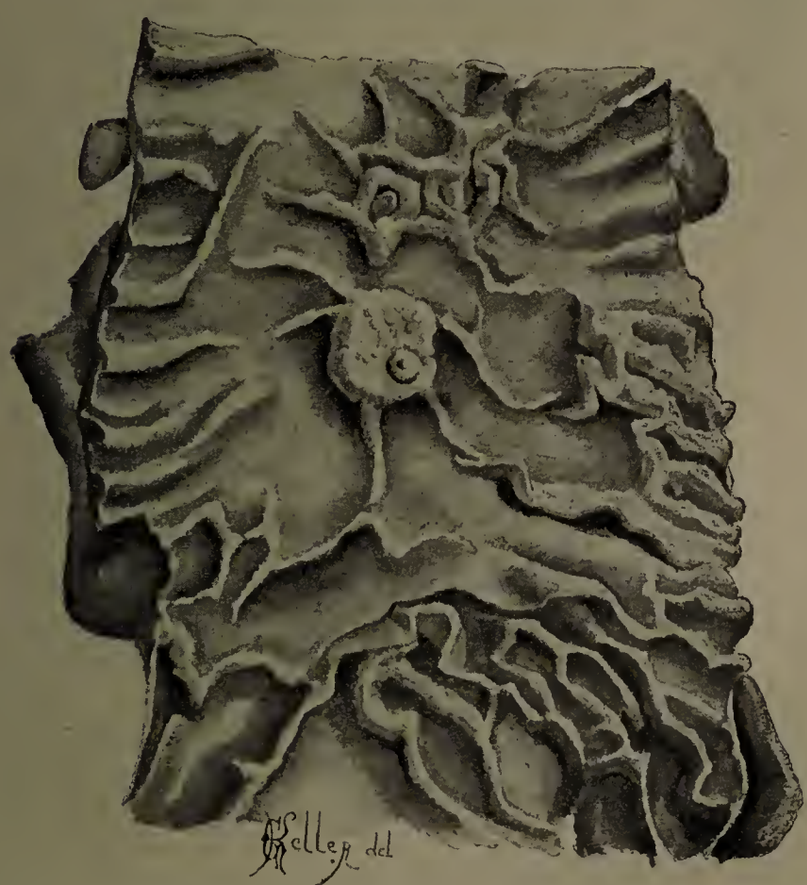

Fig. 1. — Duodénum ouvert montrant a sa partie moyenne l'ampoule de Vater saillante sous forme d'une tumeur.

L'orifice de l'ampoule se trouve à la partie inférieure latérale droite de la tumeur.

OBSERVATION III

Fig. 2.

Fig. 3.

Fig. 2. — Coupe schématique de l'ampoule de Vater et des canaux qui la parcourent.

A gauche, orifice de l'ampoule dans laquelle viennent se déverser deux canaux. Le canal inférieur, perméable, presque horizontal, représente le canal de Wirsung. Le canal supérieur se divise en deux parties très distinctes : l'une inférieure, qui s'abouche avec le canal de Wirsung ; l'autre supérieure, très dilatée, verticalement dirigée, est séparée de la précédente par une tumeur sessile implantée sur le segment antérieur, c'est le canal cholédoque. L'intestin correspondant au pédicule de la tumeur est considérablement épaissi.

Fig. 3. — Coupe microscopique de la tumeur obstruant le canal cholédoque (Gr. 85/1).

La gangue interstitielle épaissie est coupée de place en place par des faisceaux musculaires plus sombres, obliquement dirigés à gauche et en haut. Des boyaux d'épithéliums cylindriques ramifiés et végétants s'infiltrent dans tous les interstices et donnent à la tumeur son caractère épithéliomateux. Les boyaux d'épithélioma cylindrique sont surtout abondants à la partie supérieure de la préparation, où de nombreuses cellules épithéliales deviennent atypiques.

Figures dues à l'extrême bienveillance de MM. Durand-Fardel et G. Carré.

OBSERVATION III

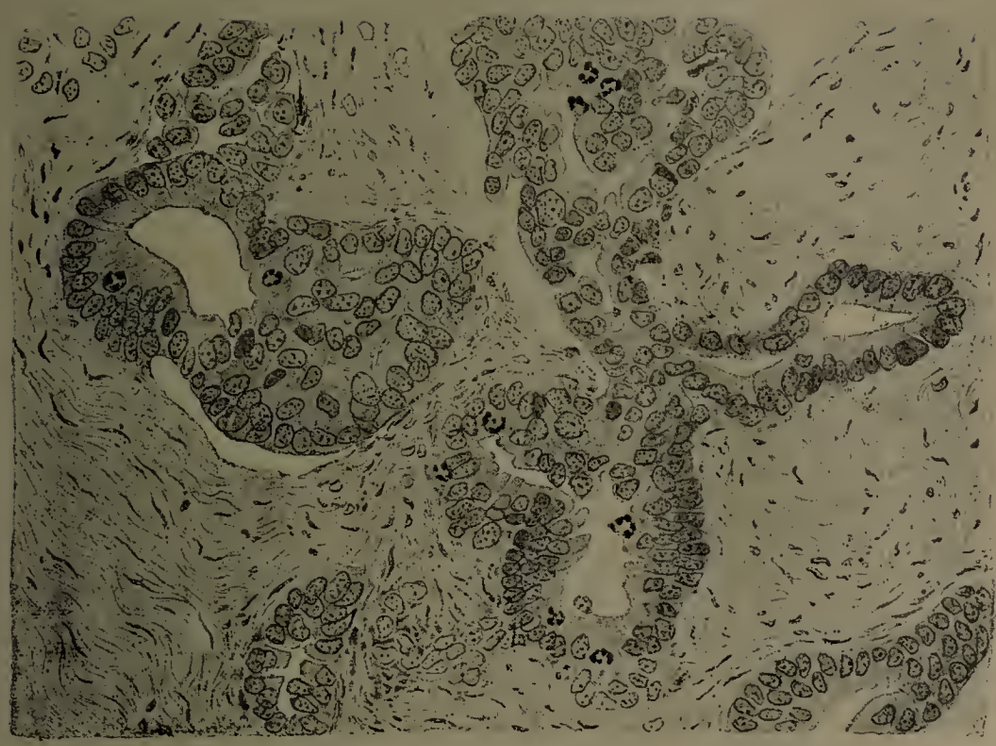

Fig. 4. — Même préparation vue a un fort grossissement (350/1).

Quelques ilots végètants d'épithélioma logès dans la gangue fibreuse. De nombreux noyaux sont en karyokinèse.

Figure due à l'extrême bienveillance de MM. Durand-Fardel et G. Carré.

TABLE DES MATIÈRES

Introduction 5
Historique 7
Anatomie pathologique 10
Etiologie 16
Symptomatologie 18
Marche, durée, terminaisons 24
Complications 26
Diagnostic 28
Traitement 32
Observations 33
Conclusions 62
Index bibliographique 64